题。国内外学者从预防角度尝试了高绞联聚乙烯、第二代金属与金属、氧化铝陶瓷与陶瓷等最主要的三种关节面组合材料,希望能减少或消除聚乙烯磨损颗粒的产生,从原因上阻止骨溶解的产生。临床应用证明这些材料确实能较少产生骨溶解,但是并未彻底消除骨溶解的产生,即使是金属与金属和陶瓷与陶瓷关节面也存在骨溶解问题。所以需要我们进行更深一步的研究,找到骨溶解的根本原因,彻底预防骨溶解。寻找非手术治疗骨溶解的手段,主要是通过抑制磨损颗粒引起的前期炎性信号的产生和传导,以及抗破骨细胞活性两个方向进行研究。已经证明阿仑膦酸钠等具有抑制假体周围骨溶解的作用。手术治疗骨溶解方面的进展主要在非骨水泥固定假体方面,非骨水泥假体周围的骨溶解为扩张性,患者可以在有很大范围的骨溶解情况下没有任何症状,出现症状后进行翻修是无争议的,但是这时往往骨缺损已经非常严重了,甚至出现骨盆不连续,给翻修手术造成很大困难。其他影响人工关节效果的问题还有感染、关节不稳定、假体周围骨折等。曾经被称为灾难性并发症的感染,采用二期置换手术可以获得很好的效果,虽然需要耗费较多的金钱和时间,其中有关节面的含抗生素骨水泥临时占位器为获得术后满意功能起了很大作用。对有可疑骨质疏松的每一个患者,不要忘记抗骨质疏松治疗。

参考文献

1　毛宾尧,主编. 人工髋关节外科学[M]. 北京:人民卫生出版社,2003:407 - 422.

2　胡　军,周江南. 成人股骨头缺血性坏死研究的历史与现状[J]. 中国矫形外科杂志,2004,12(17):1337 - 1338.

3　王义生,毛克亚,李月白,等. 酒精性股骨头缺血性坏死发病机理的实验研究[J]. 中华骨科杂志,1998,18(4):231 - 233.

[收稿日期　2010 - 07 - 27][本文编辑　宋卓孙　刘京虹]

临床研究 · 论著

哺乳后乳腺萎缩自体脂肪颗粒移植隆乳 91 例的临床应用体会

方　敏,　陈　阳

作者单位:100853　北京,解放军总医院整形修复科(方　敏);350025　福建,福州市皮肤病防治院整形外科(陈　阳)

作者简介:方　敏(1966 -),男,大学本科,医学学士,主治医师,研究方向:烧伤整形、乳房整形、男性性器官整形。E-mail:fang_doc@yahoo.com.cn

[摘要]　**目的**　总结分析哺乳后乳腺萎缩自体脂肪颗粒移植隆乳的经验与技巧。**方法**　自 2000-01 ~ 2007-12,共收治 91 例哺乳后乳腺萎缩要求吸脂和隆乳的求美者,采用注射器抽吸腹、腰、臀和大腿等部位脂肪颗粒,经反复冲洗、纯化后注射移植于乳腺后间隙,每次单侧移植 50 ~ 100 ml,间隔 3 ~ 6 个月,共 2 ~ 6 次。**结果**　接受手术的 91 例中,76 例经 6 个月至 3 年随访,术后乳房大小和外形均明显改善,质地柔软,手感好,形态自然;由于术后形体曲线更美,患者自信心增强,焦虑、忧郁的心理缓解,提高了生活质量。9 例 14 侧乳房内出现散在的小硬结,8 例 11 侧乳房内出现散在的小钙化灶。**结论**　自体脂肪颗粒注射移植治疗哺乳后乳腺萎缩效果满意,是一种切实可行的治疗方法,值得临床推广应用。

[关键词]　哺乳后乳腺萎缩;　自体脂肪颗粒移植;　隆乳

[中图分类号]　R 665.8　[文献标识码]　A　[文章编号]　1674 - 3806(2011)02 - 0129 - 05

doi:10.3969/j.issn.1674 - 3806.2011.02.12

Experience on breast augmentation by transplantation of auto-fat granule for 91 cases of mastatrophy post suckling

FANG Min, CHEN Yang. Department of Plastic Surgery, General Hospital of PLA, Beijing 100853, *China*

[**Abstract**]　**Objective**　To summarize the experience and skills on breast augmentation by transplanting auto-fat granule in patients with mastatrophy post suckling. **Methods**　Total of 91 patients who wanted both liposuction and breast augmentation with mastatrophy post suckling were transplanted auto-fat granule by injection in our department

万方数据

from January 2000 to December 2007. The auto-fat granule was obtained by liposuction with syringe from patient's abdomen, waist, buttocks and thighs, etc. After repeated wash and purification, the auto-fat granule was transplanted into the interspace behind the breast by injection. The quantity of auto-fat granule injected was 50 ~ 100 ml in each side of breast per transplantation at 3 ~ 6 months intervals, and the whole course of treatment needed 2 ~ 6 transplantations. **Results** Seventy-six of 91 cases were followed up from 6 months to 3 years post operation. All patients had a significant improvement in their breast size and shape postoperatively and their breasts were all soft and natural in appearance and feel. All of them have more perfect arcuation of physique and body with strengthened self-confidence, relieved mood and improved quality of life. Small indurations were found sporadically in 9 cases (14 breasts), and calcifications in 8 cases (11 breasts). **Conclusion** Both patients and surgeons were satisfied with the results. The transplantation by auto-fat granule injection for mastatrophy post suckling is an effective and practical method. The surgical technique is well worth performing in clinical practice.

[**Key words**] Mastatrophy post suckling; Transplantation with auto-fat granule; Breast augmentation

乳房是女性的哺乳器官和构成形体曲线美的重要基础[1]。现代女性以挺拔、丰满的乳房为骄傲而追求更柔美的身体曲线。哺乳后乳腺萎缩是小乳症的重要原因,在美容整形外科临床上较常见。由于小乳房直接影响女性的形体美,常给她们生活带来烦恼,引发自卑、焦虑、忧郁的心理,导致生活质量降低。目前治疗这类小乳症的主要方法是硅凝胶乳房假体埋植隆乳,但许多求美者因担心术后出现排异反应、假体破裂或渗漏、硅胶肉芽肿、包膜挛缩等并发症以及继发乳腺癌、自身免疫性疾病、结缔组织病等问题而拒绝手术[2,3]。自体脂肪来源丰富,取材简单,组织相容性明显优于乳房假体等人工组织替代品和异体异种材料,无免疫排斥现象,是理想的组织填充材料;同时,吸脂隆乳术又能减去其他部位堆积的脂肪,修整了身体的曲线,重塑了体形,达到一举两得的效果。采用注射移植,创伤轻、痛苦少、后遗瘢痕小,深受医患双方的欢迎,临床应用越来越广泛[4,5]。但是,目前自体脂肪颗粒移植成活率还不高,多个因素影响其移植隆乳术后效果,若移植方法不当,术后常出现脂肪液化、感染、硬结或钙化等并发症。自 2000-01 ~ 2007-12,笔者共完成自体脂肪颗粒注射移植治疗哺乳后乳腺萎缩隆乳 91 例,其中 75 例经 6 个月 ~ 3 年的随访,效果满意。术后由于形体曲线更美,使患者自信心增强,焦虑、忧郁的心理缓解,提高了生活质量。但同时也发现少数病例术后出现并发症,现将我们的经验体会总结报告如下。

1　资料与方法

1.1　一般资料　本组 91 例(182 侧乳房),年龄 27 ~ 55 岁,平均 38 岁。哺乳停止后 2 ~ 10 年,发现乳房逐渐萎缩、变小,弹性下降,外形不满意;而且,近 3 ~ 10 年出现腹、腰、臀、大腿、背等部位局部皮下脂肪堆积。大部分由于不同程度受乳房变小而产生自卑、焦虑、忧郁情绪,有部分甚至影响到夫妻生活质量,都希望通过施行吸脂和隆乳术来重塑体形和消除困扰。

1.2　手术方法

1.2.1　取材部位　选择皮下脂肪堆积的部位如腹、腰、臀、股等处取材。受术者术前取站立位,标记脂肪抽吸的部位及范围,并做好测量、摄影和记录(图 1)。本组取脂肪颗粒移植供区部位为腹部 16 例,大腿 7 例,腹部 + 腰部 + 臀部 32 例,腹部 + 腰部 + 臀部 + 大腿 31 例,腹部 + 腰部 + 臀部 + 大腿 + 背部 5 例。

ⓐ腹部;ⓑ腰部;ⓒ臀部

图 1　吸脂部位

万方数据

1.2.2　麻醉方法　气管插管全身麻醉 + 吸脂区肿胀液注射(配制方法:平衡盐液 1 000 ml + 肾上腺素 1 mg + 5% 碳酸氢钠 20 ml)13 例,连续硬膜外麻醉 + 吸脂区肿胀液浸润注射 29 例,局部肿胀麻醉液浸润注射(配制方法:平衡盐液 1 000 ml + 2% 利多卡因 15 ml + 肾上腺素 1 mg + 5% 碳酸氢钠 20 ml)49 例。

1.2.3　脂肪抽吸方法　在吸脂部位的隐蔽处,用 11 号刀片作 3 ~ 5 mm 的皮肤切口,选用直径 2.5 mm、侧单孔大小 2.0 mm × 5.0 mm 的钝头吸脂管连接形成负压的 20 ml 注射器,由深层向浅层扇形反复抽吸以获取脂肪颗粒。抽吸时以硅胶套管保护切口周围皮肤,以免吸脂管造成损伤,影响切口愈合。术毕吸脂部位放置引流管,5-0 丝线缝合切口,术后穿弹力服 3 ~ 6 个月。

1.2.4　移植脂肪颗粒的制备　在注射器内用 4 ~ 10 ℃清洗液(配制方法:平衡盐液 500 ml + 庆大霉素 8 万 U + 地塞米松注射液 5 mg + 正规胰岛素 12 U)反复清洗吸出的脂肪,去除其中混杂的血液、肿胀液、破碎脂肪细胞和纤维组织,获得纯化的自体脂肪颗粒。

1.2.5　自体脂肪颗粒移植方法　麻醉方法同上,在腋前线平乳头平面作 3 mm 的纵形皮肤切口,以此为注射进针点,选用上述吸脂管,以乳头为中心,呈放射状将已纯化的自体脂肪颗粒注射移植于乳腺后间隙,保持注射压力均匀,边退针边注入,并不断调整方向;5-0 丝线缝合切口,轻柔按摩乳房至无明显硬结为止;弹力绷带适当加压包扎乳房 7 ~ 10 d。术后每天口服阿奇霉素 0.5 g,连服 3 d,以预防感染。单侧乳房每次注射自体脂肪颗粒 50 ~ 100 ml,间隔 3 ~ 6 个月,共 2 ~ 6 次,单侧总量 190 ~ 400 ml。本组注射 2 次 17 例,3 次 42 例,4 次 20 例,5 次 8 例,6 次 4 例。

2　结果

接受手术的 91 例中,76 例受术者经 6 个月 ~ 3 年随访,均认为术后乳房大小和外形均明显改善,质地柔软,手感好,形态自然(图 2);形体曲线美,自信心增强,焦虑、忧郁的心理得到缓解,提高了生活质量。9 例 14 侧乳房内出现散在的小硬结,8 例 11 侧乳房经 X 线钼钯照片检查发现散在的小钙化灶。术后无一例并发感染。

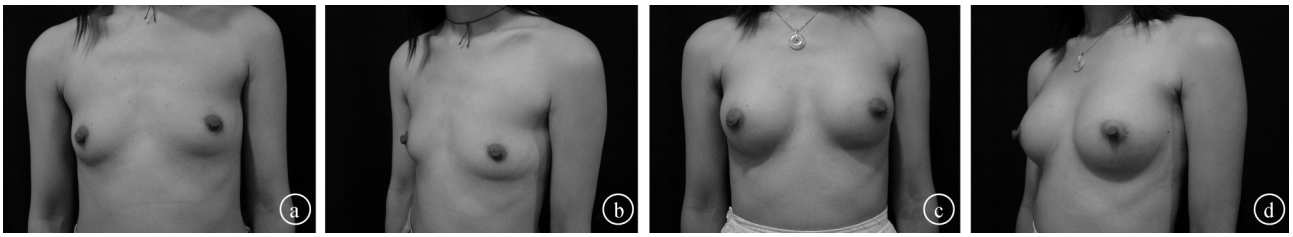

ⓐ术前正位;ⓑ术前斜位;ⓒ第 5 次自体脂肪颗粒移植隆乳术后 3 年正位;ⓓ第 5 次自体脂肪颗粒移植隆乳术后 3 年斜位

图 2　术前术后情况

3　讨论

3.1　女性的形体特征是由流畅、圆润、优美的曲线构成的,而丰满的乳房是女性妩媚的象征。因此,对因乳房不发育或发育不良、哺乳后乳腺萎缩、乳房良性肿瘤部分切除等原因造成的小乳房进行扩大整形就成为整形外科医师重要的研究课题。哺乳后乳腺萎缩是因为哺乳停止后,女性激素分泌减少,引发乳腺导管、腺体及乳房脂肪组织萎缩,不仅乳房体积明显缩小,而且弹性下降,手感变差,形态不自然,影响形体的曲线美[6]。由于受不同程度乳房变小困扰,大部分自信心不足,产生焦虑、忧郁情绪,部分甚至影响就业和夫妻生活质量。虽然目前小乳房的扩大整形主要方法是乳房假体的埋植;但假体容易产生排异反应,且手感不满意,而自体脂肪来源丰富,取材简单,组织相容性好,无免疫排斥反应,是理想的组织填充材料,且吸脂减肥和隆乳可以同时完成,所以具有独特的优点。

3.2　应用自体脂肪颗粒移植治疗组织缺损和发育不良已有悠久的历史,早在 1893 年,Neuber 就成功进行了游离脂肪移植[7]。已有实验证实,在血供丰富的条件下,移植的自体脂肪颗粒是可以成活的[8,9]。自体脂肪颗粒注射移植治疗小乳症,可谓“绿色丰胸”,即于身体脂肪丰厚部位,借助吸脂技术,吸取一定数量和大小的脂肪颗粒,经反复漂洗、纯化后注射移植于乳房内或乳腺后间隙;移植脂肪细胞成活后,乳房体积增大,弹性增加,手感和外形改善;同时,又减去其他部位堆积的脂肪,修整了身体的曲线,重塑了体形,达到瘦身丰胸一举两得的效果。由此可见,自体脂肪颗粒移植隆乳治疗小乳症将成为整形外科的一个新兴的发展方向,具有广阔的发展前景。然而,同时也存在由于脂肪组织对缺血和创伤的耐受力较差,移植后成活率还不高,失活

万方数据

部分容易液化吸收,导致移植后体积和质量明显减少,影响术后效果的问题[10]。时有发生坏死脂肪颗粒纤维囊性化和假性囊肿形成硬结、感染、钙化等并发症及不良反应[5]。

3.3 我们的实践经验认为,有以下几个方面因素与术后效果关系密切。(1)吸脂方法:吸脂宜选择直径 2.5 mm、侧单孔大小 2.0 mm × 5.0 mm 的钝头吸脂管连接形成负压的 10 ~ 20 ml 注射器,控制负压在 -50 kPa 以下,以减轻脂肪细胞损伤、提高移植后成活率和降低吸收率[11]。(2)纯化脂肪颗粒的方法:首选静置悬浮法,慎用离心法,以最大程度地保护脂肪细胞免受损伤;为了尽量减少污染和最大可能地避免脂肪颗粒的破坏,应在注射器内用 4 ~ 10 ℃清洗液漂洗脂肪颗粒,每 500 ml 清洗液中应加入庆大霉素 8 万 U、地塞米松注射液 5 mg 和胰岛素 12 U,室温控制在 20 ~ 23 ℃以下,反复漂洗,以去除混杂的血液、麻醉肿胀液、组织间液、破碎脂肪细胞和纤维组织,获得黄白色的纯脂肪颗粒;麻醉肿胀液和脂肪颗粒清洗液以平衡盐液配制,是因为平衡盐液渗透压和主要离子水平较生理盐水更接近人体血清水平,更有利于保护脂肪颗粒的活性。(3)注射方法:采用同样的吸脂管,把脂肪颗粒成线状、多隧道、均匀注射入乳腺后间隙,该间隙前临乳腺、后靠胸大肌筋膜,有许多血管神经穿过,血运丰富,有利于脂肪细胞的存留、成活、分化、增殖,同时避免或减少并发症的发生;若注射入皮下,易出现硬结、乳房表面高低不平,而乳腺间组织致密,注入困难,易损伤乳腺并发炎症、感染等[12]。(4)注射量与次数:根据患者乳房基础体积确定注射脂肪颗粒的量,单侧乳房每次注射 50 ~ 100 ml,乳房越小注射量越少,每次注射最大量不能超过乳房的基础体积,若经一次注射后乳房体积增加和外形改善仍不满意,可每间隔 3 ~ 6 个月再注射一次。有关单侧乳房一次注射移植自体脂肪颗粒适宜的数量和时间间隔问题,目前仍在探讨中,尚无一致的意见[13]。例如,日本周哲男报道单侧乳房每次最大注射量为 200 ml,间隔 3 个月;Chajchir 提出的为 160 ~ 180 ml,间隔 2 ~ 6 个月;戚可名建议的为不超过 50 ml,间隔不小于 1 个月等,都各有不同意见[14]。由于自体脂肪颗粒移植后吸收率约为 30% ~ 40%[15],所以大多数受术者需接受 2 ~ 4 次注射移植才能获得满意效果。术后予乳房适度按摩和弹性绷带加压包扎,以促进脂肪颗粒分散均匀,并与周围活性组织密切接触,提高其成活率。(5)药物、激素及生长因子:Mcthernan 等[16]研究发现,胰岛素可阻止脂肪细胞降解,诱导成纤维细胞摄取游离脂质而转化为脂肪细胞;它不仅可延长脂肪细胞存活时间,而且能提高许多脂源性酶的活性;在原本缺乏胰岛素的培养液中加入胰岛素,可以刺激这些饥饿的细胞重新合成脂源性酶。脂肪移植的效果与脂肪前体细胞及其分化为成熟脂肪细胞的能力密切相关,胰岛素、胰岛素样生长因子-1 和地塞米松对脂肪前体细胞分化均具有促进作用。已有研究结果表明,bFGF 不仅有利于脂肪移植物体积和质量的维持,而且还有促进脂肪组织中的脂肪前体细胞、成纤维细胞、脂肪干细胞的转化或分化,从而形成类似成熟脂肪细胞的小细胞,进而形成正常的脂肪组织以持久地维持移植物的体积和质量。同时,bFGF 还有促进血管生成的作用,可以明显促进血管内皮细胞分裂和增殖,在早期提供移植物充分的血供,保证了移植物的生存条件。已有学者证实在经过纯化的脂肪颗粒中,混合 bFGF 可以提高移植脂肪颗粒的存活率。

参考文献

1 张涤生. 整形外科学[M]. 上海:上海科技出版社,2002:871.
2 宋良萍,叶为民,陈 阳. 隆乳对女性及其子女健康的影响[J]. 国外医学妇幼保健分册,2005,16(5):325 - 328.
3 Brown SL, Todd JF, Cope JU, et al. Breast implant surveillance reports to the U. S. Food and Drug Administration: maternal-child health problems[J]. J Long Term Eff Med Implants, 2006, 16(4): 281 - 290.
4 钱 利, 赵柏程, 鲁 青. 自体脂肪颗粒游离移植[J]. 中国现代手术学杂志, 2001, 5(3):205 - 206.
5 穆大力, 栾 杰, 穆兰花, 等. 吸脂隆乳术常见并发症的处理及临床分析[J]. 中国美容整形外科杂志,2006, 17(6):435 - 437.
6 王 炜. 整形外科学[M]. 杭州: 浙江科学技术出版社, 1999: 1135.
7 Hong L, Peptan I, Clark P, et al. Ex vivo adipose tissue engineering by human marrow stromal cell seeded gelatin sponge[J]. Ann Biomed Eng, 2005, 33(4):511 - 517.
8 Carpaneda CA, Ribeiro MT. Study of the histologic alterations and viability of the adipose graft in humans[J]. Aesthetic Plast Surg, 1993, 17(1):43 - 47.
9 Guerrerosantos J, Gonzalez-Mendoza A, Masmela Y, et al. Long-term survival of free fat grafts in muscle: an experimental study in rats [J]. Aesthetic Plast Surg, 1996, 20(5):403 - 408.
10 Guyen A, Pasyk KA, Bouvier TN. Comparative study of survival of autologous adipose tissue taken and transplanted by different techniques[J]. Plast Reconstr Surg, 1990, 85(3):378.
11 张新合, 高建华. 取脂方法及吸脂压力对脂肪细胞损伤程度的试验研究[J]. 中华医学美学美容杂志, 2001, 7(4):254 - 257.
12 朱万春. 自体颗粒脂肪注射隆乳的临床体会[J]. 中国美容医

万方数据

学,2006, 15(7):802.
13 穆大力, 栾　杰. 影响移植自体脂肪颗粒存活率因素的研究进展[J]. 中华医学美学美容杂志,2006, 12(4):249 - 250.
14 戚可名, 陈　建, 吕玉明, 等. 自体颗粒脂肪注射隆乳术[J]. 中华整形烧伤外科杂志,1997, 13(3):222 - 223.
15 李青峰. 自体脂肪颗粒移植临床应用回顾与分析[J]. 中国美容医学, 2005, 14(1):17 - 18.
16 McTernan PG, McTernan CL, Chetty R, et al. Increased resistin gene and protein expression in human abdominal adipose tissue[J]. J Clin Endocrinol Metab, 2002, 87(5):2407.

[收稿日期　2010 - 06 - 11][本文编辑　韦挥德　黄晓红]

临床研究 · 论著

房间隔缺损封堵术前后 P 波离散度的变化

孙中波,　张　琴,　田晓芬,　邓金龙

作者单位: 530021　南宁,广西壮族自治区人民医院心电诊断科(孙中波,张　琴,田晓芬), 心内科(邓金龙)
作者简介: 孙中波(1962 -),女,大学本科,医学学士,副主任医师,研究方向:心电诊断学。E-mail:sunlili111@ yahoo. com. cn

[**摘要**]　**目的**　探讨房间隔缺损(ASD)封堵术前后 P 波离散度(P_d)的变化。**方法**　测定 65 例 ASD 患者拟行封堵术前 1 d、封堵术后 3 d 内体表十二导联同步心电图的 P 波最大时限(P_{max})、P 波最小时限(P_{min})及 P_d,然后分别进行对比分析。**结果**　封堵术前 1 d 及封堵术后 3 d 内的 P_{max} 分别为(105. 16 ± 12. 25) ms、(99. 92 ± 13. 86) ms, P_{min} 分别为(86. 61 ± 12. 41) ms、(84. 76 ± 11. 75) ms, P_d 分别为(18. 55 ± 9. 77) ms、(15. 16 ± 7. 99) ms,封堵术后 3 d 内与封堵术前 1 d 的 P_{max} 及 P_d 比较差异均有统计学意义($P < 0.05$)。**结论**　ASD 封堵治疗恢复了正常右心形态及功能,缩短了心房传导时间,促进了心房电活动的稳定性,有效地预防房性心律失常的发生,肯定了 ASD 封堵治疗后的良好临床效果。P_d 是 ASD 患者预测房性心律失常发生的一项重要指标。

[**关键词**]　房间隔缺损;　封堵术;　P 波离散度
[**中图分类号**]　R 540. 4　[**文献标识码**]　A　[**文章编号**]　1674 - 3806(2011)02 - 0133 - 03
doi:10. 3969/j. issn. 1674 - 3806. 2011. 02. 13

Variation of P-wave dispersion before and after transcatheter closure of atrial septal defect　*SUN Zhong-bo, ZHANG Qin, TIAN Xiao-fen, et al. Department of Electrocardiograph, the People's Hospital of Guangxi Zhuang Autonomous Region, Nanning* 530021, *China*

[**Abstract**]　**Objective**　To explore the variation of P-wave dispersion (P_d) before and after transcatheter closure of atrial septal defect (ASD). **Methods**　At the day before having transcatheter closure and within 3 days after having transcatheter closure, P-wave maximum time limit (P_{max}), P-wave minimum time limit (P_{min}) and P_d from 12-lead synchronous electrocardiograms in 65 patients with ASD were measured, then comparing and analyzing each of them respectively. **Results**　The recorded data for the day before having transcatheter closure and within 3 days after having transcatheter closure were both as follow: The P_{max} were (105. 16 ± 12. 25) ms and (99. 92 ± 13. 86) ms, the P_{min} were (86. 61 ± 12. 41) ms and (84. 76 ± 11. 75) ms, the P_d were (18. 55 ± 9. 77) ms and (15. 16 ± 7. 99) ms. The results showed that both P_{max} and P_d had notable distinctions ($P < 0.05$). **Conclusion**　ASD transcatheter closure treatment not only reshapes the right heart, also largely recover the cardiac function, such as shortening the atrial conduction time, promoting the stability of atrial electrical activity, and what is more, effectively reducing the probabilities of occurring atrial arrhythmias. Therefore, P_d measurements can be the key indicator of diagnosing and identifying arrhythmias from ASD cases.

[**Key words**]　Atrial septal defect;　Transcatheter closure;　P-wave dispersion(P_d)

万方数据