博硕论坛 · 论著

颈动脉斑块 CT 血管成像在缺血性脑卒中患者中的应用

郑玉飞，　朱丽丽，　王卓群，　徐　辉

作者单位：212400　江苏，句容市人民医院 CT/MRI 室（郑玉飞，朱丽丽，王卓群）；210000　江苏，南京医科大学附属南京医院放射影像科（徐　辉）

作者简介：郑玉飞（1979－），男，医学硕士，主治医师，研究方向：心血管疾病的 CT 诊断。E-mail：zyf39@sina.com

［摘要］　**目的**　通过分析颈动脉斑块 64 排 CT 血管成像特点，探讨不同类型颈动脉斑块与缺血性脑卒中的相关性。**方法**　回顾分析 60 例缺血性脑卒中患者头颈部 64 排 CT 血管成像资料，轴位原始图像结合容积再现（VR）及曲面重建（CPR），观察颈动脉斑块的分布、性质及形态特征，测量颈动脉狭窄程度。**结果**　60 例缺血性脑卒中患者中，58 例存在颈动脉斑块，共发现斑块 228 块，其中非钙化斑块 43 块，钙化斑块 125 块，混合斑块 60 块。60 例患者中颈动脉出现轻度狭窄 170 处，中度狭窄 20 处，重度狭窄 12 处，闭塞 1 处，管腔未见明显狭窄 20 处。颈内动脉颅内段有 5 处钙化斑块，CT 无法评价其狭窄程度。非腔隙性脑梗死与腔隙性脑梗死患者不稳定性斑块及稳定性斑块构成比差异有统计学意义（$P<0.05$ 及 0.01）。**结论**　64 排 CT 血管成像能够准确判断颈动脉斑块的分布、性质、形态特征及颈动脉的狭窄程度，对缺血性脑卒中的预防、治疗及预后的判断具有重要价值。

［关键词］　X 线计算机体层摄影术；　血管造影术；　缺血性脑卒中

［中图分类号］　R 445　［文献标识码］　A　［文章编号］　1674－3806（2014）11－1018－04

doi：10.3969/j.issn.1674－3806.2014.11.08

Application of CT angiography of carotid atherosclerotic plaque in patients with ischemic cerebral stroke

ZHENG Yu-fei, ZHU Li-li, WANG Zhuo-qun, et al. CT and MRI Room, the People's Hospital of Jurong City, Jiangsu 212400, *China*

［**Abstract**］　**Objective**　To analysis 64-slice CT angiography imaging features of carotid atherosclerotic plaque and explore the relationship between different types of carotid atherosclerotic plaque and ischemic cerebral stroke. **Methods**　The clinical data of 60 cases of ischemic cerebral stroke were retrospectively analyzed, all the cases were underwent 64-detector row CT angiography, and the distribution, character and morphological characteristics of carotid atherosclerotic plaque, and morphological characteristics and the extent of stenosis were observed with the original axial image, volume rendering (VR) and curved planar reconstruction (CPR). **Results**　In the 60 cases of ischemic cerebral stroke, 58 cases with carotid atherosclerotic plaque were found. A total of 228 plaques were detected, including 43 non-calcified plaque, 125 calcified plaque and 60 mixed plaque. In 60 cases, 170 mild stenosis, 20 moderate stenosis, 12 severe stenosis and 1 occlusion were found, no significant stenosis were found in 20 sites. Five calcified plaques were found in intracranial segment of internal carotid artery, and CT can't evaluate the severity of the stenosis. There was significantly statistical difference in unstable plaque between non-lacunar infarct and lacunar infarct ($P<0.05$). **Conclusion**　64-detector row CT angiography of carotid atherosclerotic plaques can accurately detect the distribution, character and morphological characteristics of carotid atherosclerotic plaque and the degree of stenosis of carotid artery, it is a valuable method in prevention, treatment, and prognosis judgement of ischemic cerebral stroke.

［**Key words**］　X-ray computed tomography;　Angiography;　Ischemic cerebral stroke

缺血性脑卒中是是临床常见病、多发病。目前越来越多的研究表明，颈动脉粥样硬化引起的动脉硬化斑块与缺血性脑卒中的发生、发展及复发密切相关[1,2]。本研究回顾分析 60 例缺血性脑卒中患者颈动脉斑块 CT 血管成像特征，旨在探讨颈动脉斑块的的分布、性质及形态特征与缺血性脑卒中的

相关性，为缺血性脑卒中的早期预防及治疗提供依据。

1 资料与方法

1.1 一般资料 选择2013-01～2014-05期间在本院神经内科住院的60例患者，经病史、体格检查及颅脑CT、MRI等确诊为缺血性脑卒中。其中男35例，女25例，年龄39～85岁。60例缺血性脑卒中患者根据病史及影像学检查分成两组，其中腔隙性脑梗死组30例，非腔隙性脑梗死组30例。

1.2 检查方法 使用西门子Definition AS+128层螺旋CT。扫描参数：电压120 kV，电流120 mAs，开启CARE DOSE 4D自动调节毫安秒，螺距为1.2，旋转速度为0.5 s，准直宽度为0.6 mm。所有患者均行头颈联合CTA，扫描范围为主动脉弓至颅顶，先平扫后再增强扫描。使用非离子型对比剂碘海醇(350 mgI/100 ml)40～50 ml，经双筒高压注射器注射，速率为4.0～5.0 ml/s，注射完对比剂后注射生理盐水30 ml。使用智能跟踪触发技术，示踪点设在主动脉弓水平，阈值为100 Hu，到达阈值后延时4 s开始扫描。

1.3 图像后处理及图像分析 平扫及增强扫描图像传入西门子syngo via工作站，利用减影技术获得颈动脉容积再现(VR)图像；利用血管分析软件重建颈动脉CPR图像，并且多角度观察，使颈动脉病变显示最佳。由2名影像科高年资医师分别在原始轴位图像、CPR及VR图像上对颈动脉进行分析判定。(1)斑块部位：将颈动脉分为颈总动脉、颈动脉分叉及颈内动脉起始部、颈内动脉颅外段、颈内动脉颅内段4个节段。(2)参照冠状动脉斑块分析标准[3]将颈动脉斑块分为：①非钙化斑块(斑块密度低于管腔，并且斑块内无任何钙化)；②钙化斑块(斑块与管腔内对比剂能分开，斑块内基本为高密度钙化灶)；③混合斑块(斑块同时含有非钙化及钙化成分)。同时根据斑块稳定性评估标准，将钙化斑块定为稳定性斑块，其他斑块为不稳定斑块。(3)颈动脉狭窄程度：按照北美症状性颈动脉内膜切除术试验法(NASCET)的标准判断颈动脉的狭窄程度，狭窄率<30%为轻度狭窄，30%～69%为中度狭窄，70%～99%为重度狭窄，100%则为闭塞。

1.4 统计学方法 应用SPSS11.0统计软件分析非腔隙性脑梗死组及腔隙性脑梗死组不稳定性斑块及稳定性斑块的构成情况，统计方法采用χ^2检验。$P<0.05$为差异有统计学意义。

2 结果

2.1 缺血性脑卒中患者颈动脉斑块情况 60例患者中，58例存在颈动脉斑块，共发现斑块228块，其中非钙化斑块43块(见图1)，钙化斑块125块(见图2)，混合斑块60块(见图3)。43块非钙化斑块中，21块位于颈动脉分叉处及颈内动脉起始部，19块位于颈总动脉，3块位于颈内动脉颅外段。125块钙化斑块中，24块位于颈动脉分叉，9块位于颈总动脉，3块位于颈内动脉颅外段，89块位于颈内动脉颅内段。60块混合斑块中，34块位于颈动脉分叉及颈内动脉起始部，22块位于颈总动脉，3块位于颈内动脉颅外段，1块位于颈内动脉颅内段。2例颈动脉正常缺血性脑卒中患者中，1例大脑中动脉出现狭窄改变。

颈总动脉及颈内动脉可见多发性非钙化斑块形成(白箭头)

图1 颈动脉非钙化斑块CPR图像

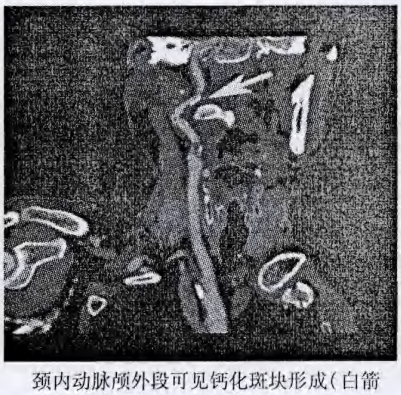

颈内动脉颅外段可见钙化斑块形成(白箭头)

图2 颈动脉钙化斑块CPR图像

颈动脉分叉处可见混合斑块形成(白箭头)，管腔重度狭窄

图3 颈动脉混合斑块CPR图像

2.2 缺血性脑卒中患者颈动脉狭窄情况 60例患者中颈动脉出现轻度狭窄170处，中度狭窄20处，重度狭窄12处，闭塞1处，管腔未见明显狭窄20处。颈内动脉颅内段有5处钙化斑块，CT无法评价

其狭窄程度。

2.3　腔隙性脑梗死组及非腔隙性脑梗死组患者斑块类型构成比较　非腔隙性脑梗死组患者中不稳定性斑块占51.7%，高于腔隙性脑梗死组的33.7%，差异有统计学意义($\chi^2=4.62$，$P<0.05$)；两组患者稳定斑块构成比差异无统计学意义($\chi^2=6.897$，$P<0.01$)。见表1。

表1　腔隙性脑梗死组及非腔隙性脑梗死组患者斑块类型构成比较[n(%)]

组　别	斑块数	不稳定斑块	稳定斑块
腔隙性脑梗死组	83	28(33.7)	55(66.3)
非腔隙性脑梗死组	145	75(51.7)	70(48.3)
χ^2	-	4.62	6.897
P	-	0.013	0.009

3　讨论

3.1　缺血性脑卒中患者颈动脉斑块CT血管成像的应用价值　缺血性脑卒中是目前临床上的常见病、多发病。近年来的研究表明，颈动脉粥样硬化引起的颈动脉狭窄及颈动脉斑块脱落是缺血性脑卒中发生的重要危险因素。易脱落的不稳定斑块与斑块的成分、部位及形态特征密切相关，及早准确评价斑块的成分、部位及形态特征，在缺血性脑卒中的预防及治疗中具有重要意义。64排CTA已经被证实是诊断颈动脉病变有效而且简便的方法，其能够清晰显示颈动脉斑块的成分、部位及斑块形态特征，并能够准确测量颈动脉的狭窄程度。根据斑块的成分颈动脉斑块可以分为非钙化斑块、钙化斑块及混合斑块三种类型。非钙化斑块好发于颈动脉分叉及颈内动脉起始部，常被认为是不稳定斑块，其与缺血性脑卒中的发生、复发密切有关。钙化斑块常被认为是稳定斑块，单纯钙化斑块常只导致颈动脉管腔轻中度狭窄，其与临床缺血性脑血管病的发生呈负相关[4]。混合斑块因为其中存在钙化及非钙化成分，根据其含有的钙化成分的比例多少，可以分为以钙化为主的混合斑块及以非钙化斑块为主的混合斑块。以非钙化斑块为主的混合斑块其性质与非钙化斑块相似，其导致脑缺血事件的几率明显高于钙化斑块[5]。以钙化为主的混合斑块是不是稳定斑块目前尚有争论[6]，因为此时斑块内钙化的存在使斑块内各成分间交界面增加，从而可能导致斑块更易破裂成为不稳定斑块。本研究发现颈动脉非钙化斑块43块，混合斑块60块，钙化斑块125块。非腔隙性脑梗死组患者颈动脉不稳定性斑块(非钙化及混合斑块)占51.7%，高于腔隙性脑梗死组的33.7%，两者间差异有统计学意义($\chi^2=4.62$，$P<0.05$)，这也显示出非钙化及混合斑块与非腔隙性脑梗死发生的关系更加密切。另外，对于存在非钙化斑块及混合斑块的腔隙性脑梗死患者，为了预防其发生大面积脑梗死，加强斑块的稳定性治疗就显得更加重要。本组研究发现非钙化斑块及混合斑块好发于颈动脉分叉及颈内动脉起始部(21/43，19/43)，单纯钙化斑块好发于颈内动脉颅内段(89/125)。这可能与颈动脉分叉及颈内动脉起始部血管解剖特点有关，因为此处血流速度快，斑块受到快速血流的不断冲刷总是处于形成-破坏的动态过程中，不易形成稳定的单纯钙化斑块。本组颈动脉重度狭窄12处，分别为非钙化斑块(4/12)及混合斑块(8/12)引起。1例颈内动脉闭塞为非钙化斑块引起，这也提示颈动脉斑块处的狭窄程度与斑块类型可能是相关的，不稳定斑块可能更容易导致脑灌注异常。但是，CTA显示颈动脉狭窄也有一定的局限性，颈动脉管壁严重的钙化斑块由于存在部分容积效应同时产生较强的伪影，影响动脉狭窄的判断。本组研究发现颈内动脉颅内段有5处钙化斑块，CTA图像无法评价其狭窄程度。颈动脉斑块的形态特征在一定程度上与斑块的稳定性相关，斑块表面凹凸不平，呈破浪状或火山口样形态的斑块常为不稳定斑块。本组研究发现颈动脉分叉处的非钙化斑块及混合斑块，其表面常常呈现凹凸不平，这也在一定程度上提示颈动脉分叉及颈内动脉起始部的非钙化及混合斑块更可能导致缺血性脑卒中的发生。本组研究还发现2例缺血性脑卒中患者没有明显的颈动脉硬化斑块存在，而在颅内动脉CTA检查时发现1例大脑中动脉存在明显狭窄情况，这也提示进行颈动脉CTA检查时同时进行颅内动脉CTA检查是必要的。

3.2　不同影像学检查方法在颈动脉斑块诊断中应用比较　目前，临床上诊断颈动脉斑块的影像检查方法主要颈动脉超声、颈动脉CTA、颈动脉MRI及颈动脉DSA。颈动脉超声是临床最常用的颈动脉斑块检查方法，其优势在于检查方便，基本没有检查禁忌证，可以清晰直观显示管腔内中膜的厚度，颈动脉斑块的性质、大小、形态及颈动脉管腔狭窄程度，并可初步判断斑块的稳定性，而且其能够显示颈动脉的血流动力学变化[7]。近年来应用的颈动脉超声造影检查，其能够显示颈动脉斑块内的新生血管情况，为准确评估斑块的稳定性提供了一种新方法[8]，但是超声的最大局限性就是检查血管相对受

限,常规超声无法显示颈动脉颅内段的斑块情况,无法满足临床医师的要求,且超声受解剖结构的影响较大。此外超声对操作者的经验和操作手法依赖性较大。颈动脉 CTA 也被证实是诊断颈动脉斑块简单有效的方法,其一次性扫描可以同时完成两侧颈动脉及颅内动脉的检查,相对安全、无创。CTA 有多种后处理技术,VR 图像立体感强,显示颈动脉更加直观。CPR 图像显示单支颈动脉优势明显,能够清晰显示颈动脉斑块的部位、大小及形态特征。通过斑块的 CT 值测量及斑块形态特征的观察,可以对斑块进行分型,并且能明确斑块的稳定性,其对单纯钙化斑块的诊断优势明显。CTA 也被证实能够可靠的评价颈动脉的狭窄程度,与 DSA 诊断标准相比,其诊断狭窄程度 >50% 的颈动脉时其敏感性达到 96.6%。但是,因为颈动脉 CTA 对斑块内出血及斑块的纤维帽显示欠佳,所以其对部分不稳定斑块不能作出准确的判断。随着影像技术的发展,MRI 已越来越多地应用于显示颈动脉斑块。MRI 检查的优势在于其能够对颈动脉不同性质的斑块病理成分进行有效的分析,能够更好的鉴别斑块的脂质斑、斑块内的出血、钙化情况、纤维帽完整性及斑块表面的形态特征,更加准确地评估斑块的稳定性。但是,MRI 诊断颈动脉斑块的局限性也明显,一方面 MRI 检查时间较长,部分缺血性脑卒中患者不能耐受此项检查;另一方面颈动脉分叉处常形成涡流现象,颈动脉 MRI 常不能准确显示此部位狭窄程度。颈动脉 DSA 不是临床常用的检查颈动脉斑块的方法,因为显示颈动脉斑块形态特征能力较差,不能提供斑块内部结构信息,往往低估颈动脉粥样硬化初始阶段的狭窄程度。但是,DSA 是行颈动脉内膜剥脱术和血管成形支架置入术术前评估颈动脉的金标准[9]。

总之,对于缺血性脑卒中患者,颈动脉斑块的 CT 成像检查是必要的,其不但能够及早发现颈动脉不稳定斑块的存在,而且能够准确判断颈动脉的狭窄程度。对于合并颈动脉斑块的缺血性脑卒中患者,临床应该积极进行干预,及早预防脑血管事件的发生、发展及复发。

参考文献

1 Faries PL, Chaer RA, Patel S, et al. Current management of extracranial carotid artery disease [J]. Vasc Endovascular Surg, 2006, 40(3): 165 - 175.

2 钟维章,王小燕,李吕力,等. 颈动脉斑块和狭窄与脑梗死的关系探讨[J]. 中国临床新医学,2010,3(11):1052 - 1054.

3 Schroeder S, Kopp AF, Baumbach A, et al. Noninvasive detection and evaluation of atherosclerotic coronary plaques with multislice computed tomography[J]. J Am Coll Cardiol, 2001, 37(5): 1430 - 1435.

4 Slager CJ, Wentzel JJ, Gijsen FJ, et al. The role of shear stress in the destabilization of vulnerable plaques and related therapeutic implications[J]. Nat Clin Pract Cardiovasc Med, 2005, 2(9): 456 - 464.

5 于晓艳,汤伟军,刘 玲,等. 64 层 CT 血管造影对颈动脉斑块钙化的评价[J]. 中华心血管病杂志,2009,37(11):1018 - 1021.

6 Aikawa E1, Nahrendorf M, Figueiredo JL, et al. Osteogenesis associates with inflammation in early-stage atherosclerosis evaluated by molecular imaging in vivo[J]. Circulation, 2007, 116(24): 2841 - 2850.

7 林建军. 彩色多普勒超声评价脑梗死和颈动脉斑块的临床价值[J]. 中国临床新医学,2011, 4(10):928 - 930.

8 Shalhoub J, Owen DR, Gauthier T, et al. The use of contrast enhanced ultrasound in carotid arterial disease[J]. Eur J Vasc Endovasc Surg, 2010, 39(4): 381 - 387.

9 Saba L. Digital subtraction angiography for the analysis of supra-aortic vessels: what is its role nowadays[J]. World J Radiol, 2011, 3(6): 147 - 151.

[收稿日期 2014 - 07 - 11][本文编辑 黄晓红]

《中国临床新医学》杂志投稿须知

凡投本刊的稿件,务请补全以下内容与项目:

1. 中文摘要、关键词(按规范格式书写)。
2. 英文题目,作者(汉拼),英文单位名称,英文摘要和关键词(按规范格式书写)。
3. 论文的统计学处理方法。
4. 单位投稿介绍信。
5. 作者简介(姓名、出生年月、性别、学历、学位、职称、研究方向)。
6. 须寄(送)A4 纸打印稿一份,并发电子邮件到本编辑部。
6. 第一作者联系地址、邮编、电话和 E - mail。

· 本刊编辑部 ·