课题研究 · 论著

多层螺旋 CT 血管造影在肝硬化血管改变及侧支循环中的应用价值

李瑞雄，　杨维珍，　蒋仕伍

基金项目：广西梧州市科学研究与技术开发计划项目（编号：201402069）

作者单位：543000　广西，梧州市人民医院放射科
作者简介：李瑞雄（1964 - ），男，大学本科，医学学士，主任医师，研究方向：影像诊断及介入治疗。E-mail：KOKOQQGG@163.com

［摘要］　**目的**　探讨多层螺旋 CT 血管造影（MSCTA）在肝硬化血管改变及侧支循环中的临床应用价值。**方法**　对 138 例肝硬化患者（肝硬化组）及 50 例无肝硬化的患者（对照组）行上腹部三期增强扫描，应用最大密度投影（MIP）、多平面重组（MPR）及容积再现（VR）对肝动脉、门静脉及其分支进行血管重建成像，对获取的图像进行对比分析。**结果**　两组的肝动脉、门静脉分支显示差异有统计学意义（$P < 0.01$）；肝功能 Child 分级与门静脉的血管分级差异无统计学意义（$P > 0.05$）。门静脉血管成像能清晰显示、了解侧支循环情况。27 例脾功能亢进，23 例肝癌患者介入治疗前通过血管成像进行血管评估。**结论**　患者门静脉及肝动脉血管的改变可判断肝硬化程度，为临床治疗前评估血管改变提供可靠的影像依据。

［关键词］　肝硬化；　X 线计算机；　三期增强；　血管造影术
［中图分类号］　R 814　［文献标识码］　A　［文章编号］　1674 - 3806（2015）10 - 0922 - 04
doi：10.3969/j.issn.1674 - 3806.2015.10.08

The diagnostic value of multiple slice spiral CTA of hepatic vessels in patients with liver cirrhosis　*LI Rui-xiong, YANG Wei-zhen, JIANG Shi-wu. Department of Radiology, the People's Hospital of Wuzhou, Guangxi* 543000, *China*

［**Abstract**］　**Objective**　To evaluate the diagnostic value of multipie slice spiral CTA of hepatic vessels in the patients with liver cirrhosis. **Methods**　Tri-phase enhanced CT scans of whole hepatic region were performed respectively in 138 patients with liver cirrhosis（the liver cirrhosis group）and in 50 patients without liver cirrhosis（the control group）. The images of hepatic arteries, splenic arteriea and its branches were post-processed with MIP, MPR and VR, and their images were compared between the two groups. **Results**　There were significant differences between the two groups in showing hepatic artery, portal vein and its branches（$P < 0.01$）. There were no statistical differences in showing portal vein and Child grade system（$P > 0.05$）. CTPV images displayed the portal venous system and its collateral circulation stereoscopically. The vascular assessments were performed in 27 patients with hypersplenism and in 23 patients with liver cancer using CTA before interventional therapy. **Conclusion**　The changes of hepatic arteries and splenic arteriea may indicate the severity of hepatic cirrhosis, and provide the reliable evidences for imaging diagnosis of the disease.

［**Key words**］　Liver cirrhosis;　X-ray computer;　Tri-phase enhancement;　Angiography

在我国肝硬化是常见疾病，中晚期患者并发门静脉高压达 70% ~80%，有 30% ~50% 肝硬化患者并发肝癌。目前肝硬化的诊断多依赖肝穿刺，肝穿刺是有创伤性检查且存在并发症的风险，部分患者不易接受。因此，使用无创伤性的影像学检查探讨肝硬化的形态学、血管变化等影像学征象就显得尤为重要[1]。本文利用 16 排螺旋 CT 在肝硬化多期增强扫描的图像对肝动脉、脾动脉、门静脉及其分支进行血管重建成像，对获得的图像进行对比分析，判断肝硬化程度和门静脉高压的门体侧支循环情况以及介入治疗前血管评估的应用价值。

1　资料与方法

1.1　一般资料　收集 2013-01 ~2014-07 在本院经临床、肝功能和影像学检查诊断为肝硬化并作上腹

部三期增强的患者为肝硬化组，共 138 例，男 114 例，女 24 例，年龄 21 ~ 85 岁，平均年龄 55.6 岁。其中 109 例并发门静脉高压，合并原发性肝癌 54 例，21 例有门静脉癌栓形成。23 例患者行肝动脉化疗栓塞术；27 例有脾功能亢进行部分性脾动脉栓塞术。138 例按肝功能 Child 分级，Child A 级 49 例，Child B 级 73 例，Child C 级 16 例。同时选取同期本院因其他原因作上腹部多期增强的患者 50 例为对照组，患者无肝炎、肝硬化病史，无明显脂肪肝，各种生化指标正常；均经临床体格、B 超以及上腹部 CT 检查证实没有肝、肾、脾脏疾病，患者均经 16 排螺旋 CT 扫描，同时进行多层螺旋 CT 血管造影（MSCTA）重建。

1.2　研究方法　所有患者使用 GE16 排 Brightspeed 螺旋 CT，扫描 120 kV，250 ~ 300 Ma。增强扫描采用国产 JL-100C 型双筒注射器，对比剂为碘海醇［300 mg(I)/ml］，自肘前静脉注入，剂量为 75 ~ 100 ml，注射流率为 3.5 ml/s，然后以相同流率注射生理盐水 30 ml，行动脉期、门脉期、平衡期扫描。动脉期为注药后 27 s，门脉期扫描时间为肝动脉后 28 s，平衡期为 240 s，将所获得的增强原创数据传至 ADW4.4 工作站，应用容积再现（VR）、多平面重组（MPR）、最大密度投影（MIP）等后处理技术进行血管重建，同时结合原始横断面图像进行综合分析。由 2 位经验丰富的医师分别阅片，评价图像质量。根据病情需要重建及观察，动脉期观察肝动脉、脾动脉的形态、分支、走向。门脉期在肝门水平测量门静脉及脾静脉主干直径；观察肝内门静脉分支显影情况，肝动脉仍显影的情况及数量。采用双盲法分析门静脉系统病变，确定影像学对肝硬化的分级，其标准为：一级，肝内门静脉显影 4 ~ 5 级；二级，肝内门静脉显影 3 ~ 4 级；三级，肝内门静脉显影 2 ~ 3 级。

1.3　统计学方法　应用 SPSS20.0 统计软件包进行数据处理，对肝硬化组与对照组间肝动脉、门静脉血管的分级显示比较采用秩和检验；门静脉的血管分级与 Child 分级判断肝功能采用 Kappa 检验，比较两种方法的一致性，$P < 0.05$ 为差异有统计学意义。

2　结果

2.1　两组患者肝动脉、门静脉的分支情况　所有患者动脉期均能清晰地显示肝动脉、脾动脉及其分支，门脉期可见门静脉主干及其分支。用 MIP 重建两组患者的肝动脉及门静脉的分支，进行统计学分析，其结果差异有统计学意义（$P < 0.01$）。见表 1。

表 1　两组患者肝动脉、门静脉的分支情况（n）

组　别	例数	门静脉					肝动脉		
		5 级	4 级	3 级	2 级	1 级	4 级	3 级	2 级
肝硬化组	138	21	64	47	4	2	79	25	34
对照组	50	38	10	2	0	0	47	3	0
Z	–			−7.407				−4.818	
P	–			0.000				0.000	

2.2　两种方法分级评价肝功能比较　将门静脉的血管分级方法和肝功能 Child 分级的结果来评价肝功能的一致性，其构成差异无统计学意义（$P > 0.05$）。见表 2。

表 2　两种方法分级评价肝功能比较（n）

方法	一级（A 级）	二级（B 级）	三级（C 级）
MSCTA	51	70	17
Child	49	73	16

注：两种方法分级结果比较，Kappa = 0.016，P = 0.745

2.3　两组 CT 双期增强肝脏血管的显影情况　在门脉期肝动脉仍显影的患者数结果见表 3，见图 1 ~ 7。

表 3　两组双期增强肝脏血管的显影情况

组　别	例数	肝动脉期	门静脉期	
		肝动脉显影	肝动脉显影	门静脉显影
肝硬化组	138	138	51	138
对照组	50	50	3	50

图 1　箭头示肝内门静脉显影 3 ~ 4 级，主干增粗，分支纤细、稀少

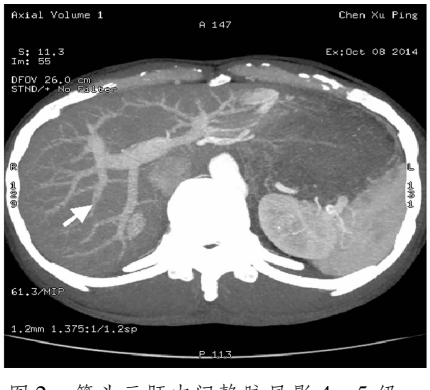

图 2　箭头示肝内门静脉显影 4 ~ 5 级，无扩张、中断及推移

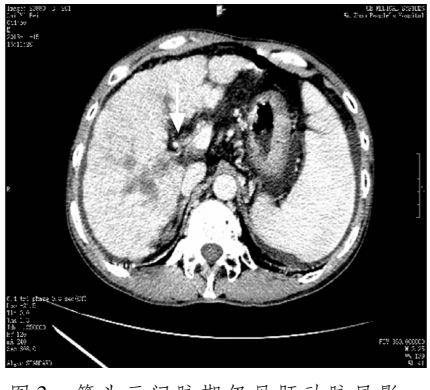

图 3　箭头示门脉期仍见肝动脉显影，肝动脉、门静脉显影时间延长

图 4　箭头示脾动脉明显增粗、迂曲

图 5　箭头示脾动脉与图 4 MSCTA 相一致，脾动脉明显增粗、迂曲

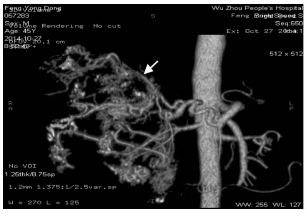

图 6　箭头示肝总动脉增粗、迂曲，肝右动脉可见“抱球状”肿瘤血管影

图 7　箭头示与图 6 示相一致，肝总动脉增粗、迂曲，肝右动脉可见肿瘤血管影

2.4　门体分流侧支循环情况　以门静脉主干直径≥14 mm、脾静脉主干直径≥9 mm 为异常，109 例并发门静脉高压，利用 MIP 肝门水平测量门静脉及脾静脉主干直径，分别为（16.6 ± 2.5）mm 及（13.3 ± 2.1）mm。109 例门脉高压侧支循环的表现为：胃左静脉曲张 67 例；胃后/短静脉曲张 10 例；食管下段静脉曲张 87 例；食管旁静脉曲张 21 例；附脐静脉、腹壁静脉曲张 15 例；胃/脾-肾静脉分流 14 例；椎旁静脉分流 6 例；门静脉海绵样变 18 例。

2.5　治疗情况　本组患者中有 27 例因脾功能亢进行部分性脾动脉栓塞术。54 例肝癌患者中（21 例发现门静脉癌栓形成，23 例结节型及巨块型肝癌见明显增粗的供瘤血管）23 例患者行肝动脉化疗栓塞术。

3　讨论

3.1　肝硬化时由于肝内纤维化、再生结节增生和增殖性纤维形成，肝内血管床受到挤压变形，可出现血管主干增粗，肝内分支纤细、稀少、迂曲甚至闭塞，呈螺旋状，增生的肝内血管无明显的走行规律，使肝内门静脉分支难以显示，部分门静脉所属的分支被硬化的肝组织所挤压而无法显示，仅显示 2 ~ 4 级分支（图 1），对照组的门静脉可显示 4 ~ 5 级（图 2）。将两组患者的肝动脉、门静脉的分支情况进行统计学分析，两者差异有统计学意义，因此，肝内门静脉分支显示的级数多少在一定程度上反映肝硬化病变的程度，能直观地判断肝硬化的程度。而将肝功能 Child 分级与门静脉的血管分级进行统计学分析，两者差异无统计学意义，这说明门静脉的分支不能反映肝细胞的损伤程度[2]。

3.2　肝内血液循环压力升高，会导致肝内外血流动力学变化，主要是门静脉系统的血流受阻所继发的门静脉压力升高改变。本组有 109 例合并有门静脉高压，测得门静脉主干直径平均为（16.6 ± 2.5）mm，脾静脉主干直径平均为（13.3 ± 2.1）mm。肝脏血管形态发生改变，门静脉主干，左、右分支及脾静脉明显增粗，血管走行僵硬扭曲，肝内分支细小、稀少，呈“枯枝状”改变，同时部分压力高的肝动脉血流可经肝小叶间汇管区的动静脉交通支直接反注入门脉小分支，使门静脉压力更高，大量侧支循环形成，使肝内肝动脉、门静脉分支纤细、迂曲，血流受阻，肝内循环时间延长，排泄延迟，肝动脉、门静脉显影时间明显延长（图 3）。从表 3 可见肝硬化组 138 例患者在门静脉期有 51 例肝动脉仍显影，与文献[3]报道相一致。

3.3　肝硬化发展出现脾脏肿大、脾功能亢进，门脉高压侧支循环开放中最常见的是食管胃底静脉曲张，上消化道出血是严重的并发症。治疗有经皮经肝胃冠状静脉栓塞术和球囊导管逆行静脉栓塞术，部分脾动脉栓塞联合内镜下硬化治疗食管静脉曲张等治疗[4]。部分脾动脉栓塞术在肝硬化脾功能亢进患者是一种重要的治疗手段，本组患者中有 27 例进行了部分脾动脉栓塞术，术前通过 MSCTA 对需要进行介入手术的血管进行多角度观察，有无变异（图 4、5）。对于血管的扭曲情况、成角的角度与导管型号的选择可以作出准确的判断，有助于缩短介入插管时间、减少术中造影剂的用量和 X 线对患者及操作者的损伤，降低手术风险及治疗费用，减少反复插管所带来的血管闭塞或狭窄。

3.4　肝硬化的后期可合并肝癌，除了手术外，肝动脉化疗栓塞术是首选的非手术疗法[5]。本组 54 例原发性肝癌患者，有 23 例做了肝动脉化疗栓塞术，术前均充分利用 MSCTA 三维血管成像判断肿瘤供血血管（图 6、7）是否有解剖变异、侧支循环情况、门静脉癌栓的情况以及肿瘤侵犯临近组织结构情况，避免多次数字减影血管造影（DSA）寻找肿瘤血管，以及反复地手术操作所引起肝动脉的狭窄甚至闭塞。对于肝病终末期的患者可行肝移植，术前了解肝脏相关的血管解剖，术后及时了解肝动脉、门静脉的吻合通畅情况对于保证肝移植的成功也是十分必要的，对此 MSCTA 发挥重要的作用[6]。

综上所述,在肝硬化患者血管造影成像中,门静脉及肝动脉血管的改变可判断肝硬化程度,明确门体侧支循环的部位、范围及程度,为临床治疗前的血管评估提供更多、更准确的影像学信息。MSCTA 可作为常规的影像学检查。

参考文献

1　黄仲奎,龙莉玲. 慢性肝病与肝癌 MSCT 及 MRI 诊断[M]. 北京:人民卫生出版社,2012:180 – 196.

2　倪　明,吕维富,邓克学. 肝硬化患者 CT 门静脉血管成像中门静脉侧支血管的表现[J]. 介入放射学杂志,2009,18(11):823 – 826.

3　李妙玲,赵婷婷,袁会军,等. 64 排螺旋 CT 血管造影评价肝硬化血管改变及侧支循环[J]. 中国医学影像技术,2011,27(9):1859 – 1862.

4　李瑞雄,王　俊. 部分性脾动脉栓塞联合内镜下套扎治疗肝硬化食管静脉曲张破裂出血的临床分析[J]. 影像诊断与介入放射学,2010,19(4):226 – 228.

5　李麦福,陈广礼. 16 层螺旋 CTA 对原发性肝癌介入治疗的临床应用价值[J]. 中国 CT 和 MRI 杂志,2012,10(5):45 – 47.

6　郑　虹,于小平,陈　炜,等. 多层螺旋 CT 血管造影在肝移植中的应用价值[J]. 中国医师杂志,2012,14(9):1193 – 1197.

[收稿日期　2014 – 12 – 24][本文编辑　黄晓红]

课题研究 · 论著

推拿治疗社区儿童脾胃气虚型厌食症的临床研究

罗　汀

基金项目:广州市天河区科信局资助项目(编号:2013KW013)

作者单位:510630　广州,天河区石牌街社区卫生服务中心
作者简介:罗　汀(1972 –),女,大学本科,副主任护师,研究方向:中医护理。E-mail:doctor_clinic@163.com

[**摘要**]　**目的**　探讨医务人员指导下的家庭推拿治疗社区儿童脾胃气虚型厌食症的疗效。**方法**　将 60 例脾胃气虚型厌食症患儿随机分为推拿 1 组和推拿 2 组各 30 例,在行为干预和膳食指导的基础上,推拿 1 组由社区医师采用健脾益气法选取穴位推拿治疗,推拿 2 组由医务人员指导患儿家长推拿。8 周为一个疗程。比较两组治疗前后中医症状积分及临床疗效,记录治疗过程中的不良反应。**结果**　治疗后,两组患儿食欲、食量、面色、神疲、口气、腹胀、大便等症候评分均显著降低,与治疗前比较,差异有统计学意义($P<0.05$)。推拿 1 组痊愈 12 例,显效 8 例,有效 9 例,无效 1 例;推拿 2 组痊愈 9 例,显效 6 例,有效 13 例,无效 2 例,两组疗效差异无统计学意义($P>0.05$)。**结论**　推拿治疗儿童脾胃气虚型厌食症安全有效且简便,在医务人员指导下的患儿家长的推拿也可达到相同的效果。

[**关键词**]　脾胃气虚;　厌食症;　儿童;　临床疗效
[**中图分类号**]　R 244　[**文献标识码**]　A　[**文章编号**]　1674 – 3806(2015)10 – 0925 – 04
doi:10.3969/j.issn.1674 – 3806.2015.10.09

Clinical observation of massage on the community children with anorexia of spleen-stomach qi deficiency type

LUO Ting. Community Health Centre of Shipai Street of Tianhe District, Guangzhou 510630, *China*

[**Abstract**]　**Objective**　To explore the clinical effects of medical staff guided-home massage on the community children with anorexia of spleen-stomach qi deficiency type. **Methods**　Sixty cases were randomly divided into the massage group 1($n=30$) and the massage group 2($n=30$). Besides the behavioral intervention and dietary guidance, the children in the massage group 1 received acupoint selected massage by community medical staff; the children in the massage group 2 received massage by parents under the guidance of community medical staff. All patients were treated for 8 weeks. The clinical symptom scores and clinical efficiency were compared before and after the treat-