的自身免疫病,也可累及其他重要内脏器官,如肺、肝、胰腺等。

2.2　本例患者因甲亢就诊。TPOAb、TGAb 和 TRAb 甲状腺自身抗体滴度明显升高,甲状腺彩超与静态扫描均提示甲状腺弥漫性肿大。考虑甲亢原因为 Graves 病或桥本甲亢。患者不同意行甲状腺穿刺活检,未明确病因。由于患者反复无痛性口腔溃疡史,甲状腺自身抗体滴度明显增高,中度贫血,无诱因出现口干,这些症状都无法用患甲亢解释,考虑是否合并其他自身免疫性疾病。甲亢可在 SLE 患病之前或之后发生,如在患 SLE 之前,临床诊断要考虑是否应用抗甲亢药物如他巴唑致药物性狼疮。患者否认之前使用过抗甲亢药物治疗,排除药物性狼疮。参照 1997 年美国风湿病学修订的 SLE 分类诊断标准及 2002 年 SS 国际分类(诊断)标准,明确诊断为 SLE-SS。

2.3　SLE、SS 都是复杂的自身免疫病,虽然临床证据提示他们是不同的疾病,但两者在临床表现、实验室检查、治疗等方面存在相似和不同,各有其特点[2]。国外研究[3]表明,SS 的发生率与 SLE 的病程具有相关性,两者具有相同的免疫遗传学背景。Gaches 等报道自身免疫性甲状腺炎伴发其他自身免疫性疾病的情况也相当常见(13.7%),尤以伴发 SLE 和 SS 常见[3]。国内研究[4]SLE 合并 SS 占 12.5%。另有研究[5]100 例 SLE 患者中,有 9 例合并自身免疫性甲状腺疾病(AITD),发生率为 9.0%。

2.4　本例给我们的启示:对于原发性甲亢患者,尤其青年女性患者,在伴有甲状腺特异性抗体≥2 项阳性时,应早期检测 ANA,筛查全身性自身免疫性疾病尤为重要。可避免仅仅治疗甲亢,延误免疫治疗时机,导致病情加重。因此作为临床医师在诊断和治疗甲亢时,一定要拓宽思路,不仅注重甲状腺功能是否正常,还要观察有无其他系统和脏器的自身免疫性损害,尤其需注意是否合并全身性自身免疫性疾病(如 SLE、SS)。因为自身免疫性疾病早期临床表现往往不典型,很容易被忽视。

参考文献

1　Szyper-Kravitz M, Marai I, Shoenfeld Y. Coexistence of thyroid autoimmunity with other autoimmune diseases: friend or foe? Additional aspects on the mosaic of antoimmunity[J]. Autoimmunity, 2005, 38(3): 247-255.

2　Scheinfeld N. Sjögren syndrome and systemic lupus erythematosus are distinct conditions[J]. Dermatol Online J, 2006, 12(1): 4.

3　Manoussakis MN, Georgopoulou C, Zintzaras E, et al. Sjögren's syndrome associated with systemic lupus erythematosus: clinical and laboratory profiles and comparison with primary Sjögren's syndrome[J]. Arthritis Rheum, 2004, 50(3): 882-891.

4　冯　艳, 李志军. 系统性红斑狼疮继发干燥综合症患者临床分析[J]. 中华全科医学, 2011, 9(4): 513-514.

5　程　佳, 朱　静. 系统性红斑狼疮伴自身免疫性甲状腺病的临床分析[J]. 实用医院临床杂志, 2011, 8(2): 89-90.

[收稿日期　2015-06-16][本文编辑　韦　颖]

胃血管球瘤一例报道并文献复习

·病例报告·

李　菁

作者单位: 530021　南宁,广西壮族自治区人民医院消化内科

作者简介: 李　菁(1983-),女,医学硕士,主治医师,研究方向:肝病及消化内镜。E-mail:qingxin0649@126.com

[关键词]　血管球瘤;　诊断;　治疗

[中图分类号]　R 735.2　[文章编号]　1674-3806(2015)10-0976-03

doi:10.3969/j.issn.1674-3806.2015.10.27

1　病例介绍

患者,女,33 岁,因"食道异物"行胃镜检查时意外发现胃窦前壁大弯侧有一大小约 0.8 cm×1.0 cm 黏膜下肿物,表面光滑,边界清楚(见图 1),为行进一步治疗以"胃黏膜下肿物(胃间质瘤?)"收入我科。患者平时无腹痛、腹胀,无黑便、呕血,无消瘦。体格检查未发现阳性体征,入院后查血尿便常规、肝肾功能、凝血功能及肿瘤标志物等未见异常。入院后行超声内镜检查:胃窦病灶为椭圆形,大小约 1.1 cm×1.6 cm,呈高回声,边界清楚,回声均匀,起源于黏膜

下层(见图 2)。予患者行内镜下黏膜剥离术(ESD),肿物完整剥除(见图 3),病理诊断:血管球瘤。患者 2 个月后复查胃镜,黏膜愈合满意。

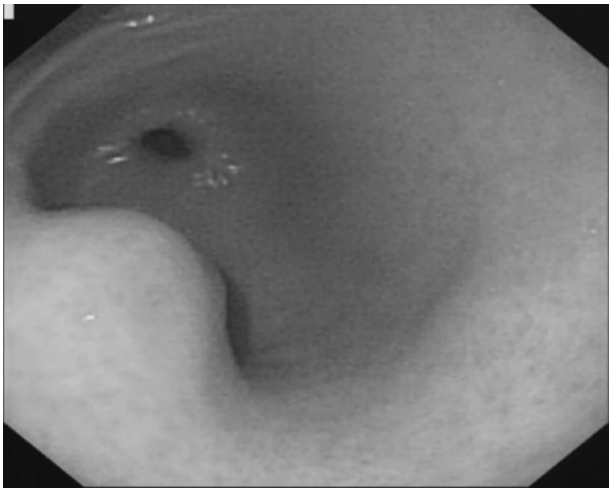

图 1　胃镜示胃窦前壁大弯侧一大小约 0.8 cm×1.0 cm 黏膜下肿物,表面光滑,边界清楚

图 2　超声内镜示胃窦病灶为椭圆形,大小约 1.1 cm×1.6 cm,呈高回声,边界清楚,回声均匀,起源于黏膜下层

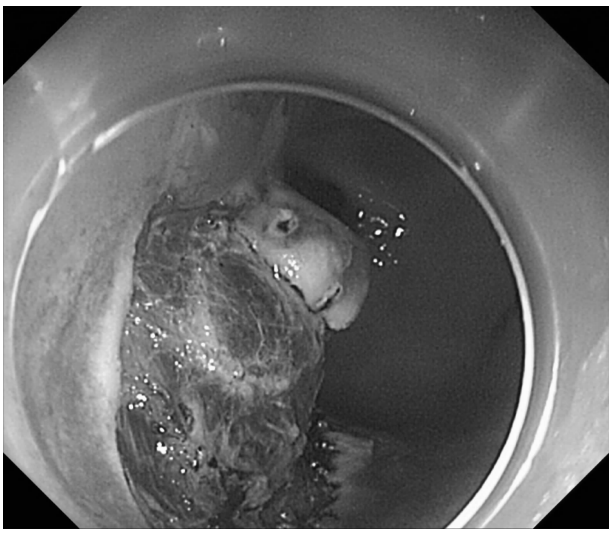

图 3　内镜下黏膜下肿物黏膜剥离术(ESD),肿物完整剥除

2　讨论

胃血管球瘤发病率低,且多无明显症状,在得到病理诊断之前常常出现误诊,所以将我院诊断的 1 例胃血管球瘤的资料整理出来,并复习相关文献,作一讨论。

2.1　定义　血管球是小动静脉间的一种神经平滑肌装置,通过它调节外围血流来控制血压及温度。血管球瘤是由血管球细胞组成的具有器官样结构的一种少见的软组织肿瘤,约占软组织肿瘤的 2%,多为良性,恶性罕见,占血管球瘤的 1%[1]。血管球瘤的典型好发部位为手指、足趾的甲床区,另外还可见于掌侧面腕部及前臂,虽可发生于身体任何部位,但较为罕见。消化道血管球瘤多发于胃,多见于胃窦,胃血管球瘤于 1951 年首次报道,发病率极低,在胃所有肿瘤中约占 2.2%[2],与胃肠道间质瘤(GIST)的发病比约为 1∶100[3]。

2.2　临床表现　胃血管球瘤比较罕见,发病年龄无特异性,以目前的各项病例报道中位年龄在 45 ~ 55 岁,以女性略为多见[4]。其临床表现缺乏特异性,大部分以上腹疼痛不适而就医,少数患者以黑便等消化道出血为首发症状,B 超和 CT 常提示局限性低回声结节,边缘光滑。胃血管球瘤常发生于胃窦黏膜下或肌层内,胃体和胃底很少发生,活检常无法取到病变实质而不能确诊,很容易误诊为 GIST。本例患者并无不适症状,而是因为食道异物行胃镜检查时意外发现,且在获得病理学诊断之前一度诊断为 GIST。

2.3　诊断　如前所述,胃血管球瘤多位于胃窦黏膜下或肌层内,胃体和胃底很少发生,胃镜下可见一黏膜下肿物征象,均为单发,良性胃血管球瘤直径很少超过 3 cm。胃血管球瘤在 CT 平扫表现为边缘光滑的肿块影,呈均匀的低密度表现,增强扫描时表现为均匀性强化,但该表现并不具有特异性,其他间叶性肿瘤也有类似表现。目前认为超声内镜下细针穿刺活检可以在术前获得病理学诊断,有助于缩小手术范围、减少手术创伤[5],但也存在穿刺活检取材少而易误诊的可能,所以,术后病理及免疫组化分析仍是诊断微血管瘤的金标准。胃血管球瘤大体标本表现:肿瘤结节常 < 3 cm,位于胃黏膜下层或肌层,黏膜常无破坏,中央可呈脐样凹陷或溃疡,后者可诊为溃疡性癌,瘤体巨大时可形成带蒂的肿物凸向胃腔内或浆膜面,目前国内报道的最大 1 例胃血管球瘤是张全武等[6]报道的,大小为 10 cm×9 cm×4.5 cm。胃血管球瘤镜下表现:血管球瘤的主要特点为瘤细胞大小一致,圆形、卵圆形或多角形,胞质丰富红染或透亮,肿瘤细胞围绕血管或血窦呈血管外皮瘤样排列或呈实性巢状。免疫组化:胃血管球瘤的免疫表型存在一定的特异性,SMA 和 Vimentin 阳性,部分 Syn(+)、CgA(+)、CD34(+),而 CD117、CK、S-

100、CD56 等均阴性。对于良恶性的诊断国内外尚无统一标准,目前文献建议的胃恶性血管球瘤的诊断标准:(1)肿瘤侵犯较深且直径 >2 cm;(2)可见病理性核分裂像,每 50 个高倍视野中核分裂细胞 >3 个。符合上述任一条可定义为潜在恶性的血管球瘤[7]。

2.4 鉴别诊断　(1)GIST。在临床上胃血管球瘤常常误诊为 GIST,因为两者有着非常相似的临床和镜下表现,影像学检查也常常不能区分两者。GIST 是胃最常见的间叶源性肿瘤,在胃底、胃体、胃窦均可发生,而上皮样 GIST 好发于胃窦,需要结合形态学和病理学分析,上皮样 GIST 瘤细胞呈上皮样细胞,间质缺乏扩张的静脉及毛细血管,免疫组化 CD117 和 CD34 强阳性,可与胃血管球瘤鉴别。(2)类癌。胃类癌在镜下与胃血管球瘤表现相似,部分患者除了上腹不适/疼痛、上消化道出血等症状外,还可能出现因 5-HT 分泌增多导致的阵发性脸红、心慌等症状,病理上虽然类癌的瘤细胞与胃血管球瘤相似,但该肿瘤细胞异型性大一些,核染色质相对要粗和深些,胞质也不如血管球瘤丰富和红染,最重要的是免疫标记 SMA(-),而 CK 和 CgA、Syn 等神经内分泌标记阳性。(3)血管外皮瘤。血管外皮瘤的血管分支呈鹿角状,瘤细胞排列较稀疏,胞浆丰富,免疫组化常不表达 SMA,且该肿瘤很少出现在胃肠道,常发生于系膜或腹膜后,可与胃血管球瘤鉴别。(4)未分化癌。瘤细胞呈巢团状排列,但浸润性生长,细胞异型性明显,免疫组化 CK 和 EMA 阳性。

2.5 治疗与随访　多数胃血管球瘤生物学行为属良性,手术切除即可治愈。随着内镜技术的不断进步,已有越来越多的病灶在内镜下得到完全切除。本例患者通过 ESD 完整地切除了病灶,预后良好。对于已经病理诊断为恶性的血管球瘤,应尽早治疗,并且术后可辅助放疗或化疗。既往的研究报道恶性胃血管球瘤可转移至肾、脑[8],因其具有一定的复发转移特性,潜在恶性者需行手术切除,并长期随访。内镜对治疗血管球瘤有一定的帮助,而对于以急性消化道出血为主要症状的胃恶性血管球瘤患者,内镜止血效果不佳,且具有一定难度及局限性,应尽早手术,其远期疗效仍需要长时间的随访。

参考文献

1 程　红,主译. WHO:软组织与骨肿瘤病理学和遗传学[M]. 北京:人民卫生出版社,2006:152.

2 Kang G, Park HJ, Kim JY, et al. Glomus tumor of the stomach: a clinicopathologic analysis of 10 cases and review of the literature[J]. Gut Liver, 2012, 6(1): 52 - 57.

3 Lee HW, Lee JJ, Yang DH, et al. A Clinicopathologic study of glomus tumor of the stomach[J]. J Clin Gastroenterol, 2006, 40(8): 717 - 720.

4 Hu SD, Hu DM, Huang W, et al. Computed tomography and clinical characteristics of gastric glomus tumors[J]. J Dig Dis, 2014, 15(9): 477 - 482.

5 Minoda Y, Akahoshi K, Oya M, et al. Gastric glomus tumor diagnosed by endoscopic ultrasound-guided fine-needle aspiration biopsy: report of a case[J]. Fukuoka Igaku Zasshi, 2014, 105(4): 105 - 109.

6 张全武,肖艳景,张　弛,等. 胃巨大血管球瘤 1 例并文献复习[J]. 现代肿瘤医学,2010,18(3):528 - 530.

7 Baek YH, Choi SR, Lee BE, et al. Gastric glomus tumor: analysis of endosonographic characteristics and computed tomographic findings[J]. Dig Endosc, 2013, 25(1): 80 - 83.

8 Song SE, Lee CH, Kim KA, et al. Malignant glomus tumor of the stomach with multiorgan metastases: report of a case[J]. Surg Today, 2010, 40(7): 662 - 667.

[收稿日期　2015 - 05 - 15][本文编辑　韦所苏]

《中国临床新医学》杂志编辑部启事

为了加强与市、县医疗单位的交流与合作,提高广大业务技术人员医学论文的写作水平,《中国临床新医学》杂志编辑部的有关专家将分期分批赴各市、县医疗卫生单位进行“医学论文写作”、“医学文献检索”和“医学统计学应用”等有关方面的学术讲课。各医疗卫生单位如有这方面的需求,敬请与编辑部联系。联系电话:0771 - 2186013。

· 本刊编辑部 ·