检出率为 17.94%(172/959)[11],而柳州市检出率为 10.9%(857/7 815)[12]。与上述广西其他地区的研究结果相比,来宾市 α-地中海贫血检出率居中,稍高于贵港市、南宁市及柳州市。但低于桂西南的百色市,但与上述报道中主要为标准型不同,来宾市新生儿 α-地中海贫血主要集中在静止型,占 50.37%(137/272),其具体原因仍有待于进一步研究证实。

3.4 本研究结果显示地处桂中地区的来宾市仍属于 α-地中海贫血的高发区,如何加大来宾市新生儿脐血 α-地中海贫血筛查力度,为 α-地中海贫血防治提供指导依据仍是医务工作者面临的重要问题。同时鉴于来宾市基层医院较多,医疗设备和条件参差不齐,选择和推广一种适合来宾市的 α-地中海贫血筛查和诊断方法迫在眉睫。HbBart's 在婴幼儿出生后 3~6 个月消失,此后静止型 α-地中海贫血仅能依靠基因检测才可诊断,增加了诊断成本。新生儿脐带血血红蛋白电泳测定 HbBart's 含量的方法进行筛查和诊断 α-地中海贫血,具有简便、快捷、可靠、成本低等优点,并可用于大样本量的新生儿脐带血初筛,可在来宾市各基层医疗单位推广应用。

参考文献

1 杨　艳. 地中海贫血筛查及基因检测结果分析[J]. 中国临床新医学,2012,5(12):1159-1161.

2 姚英姿,方小武,万志丹,等. 广东省中山市新生儿 α-地中海贫血筛查回顾性分析[J]. 中国优生与遗传杂志,2013,21(6):82-83,140.

3 李东明,何　升,周晖登,等. α-地中海贫血表型儿童基因诊断分析[J]. 中国妇幼保健,2015,30(4):575-577.

4 Higgs DR, Weatherall DJ. The alpha thalassaemias[J]. Cell Mol Life Sci,2009,66(7):1154-1162.

5 王辉林,郭　华,熊礼宽. α-地中海贫血研究进展[J]. 中国热带医学,2011,11(9):1158-1160.

6 韦喜娟,覃从军,黄寿星,等. 2983 例新生儿 α-地中海贫血的筛查及监测[J]. 华夏医学,2010,23(2):133-135.

7 翁秋青,刘桂荣,温应方. 1501 例新生儿 α-地中海贫血的脐血筛查结果分析[J]. 实用预防医学,2012,19(4):565-566.

8 安家嘉. 北海地区新生儿脐血血红蛋白电泳实验结果分析[J]. 西南国防医药,2011,21(1):46-48.

9 甘　冰,毛锦江. 贵港地区 1185 例新生儿地中海贫血筛查分析[J]. 中国优生与遗传杂志,2014,22(4):89-90.

10 罗　超,李东明,玉晋武,等. 南宁市 18005 例新生儿 α-地中海贫血筛查结果分析[J]. 现代仪器与医疗,2015,21(2):29-30.

11 张耀平,李　皇. 百色市人民医院新生儿脐血 α-地中海贫血筛查[J]. 中国妇幼保健,2010, 25(3):344-345.

12 黄丽华. 广西柳州地区新生儿 α-地中海贫血筛查分析[J]. 中国优生与遗传杂志,2010,18(10):70-71.

[收稿日期　2015-06-25][本文编辑　吕文娟]

学术交流

女童中枢性性早熟盆腔超声诊断结果分析

谭杰琳

作者单位:545006　广西,柳州市人民医院超声科

作者简介:谭杰琳(1967-),女,研究生学历,副主任医师,研究方向:妇科超声诊断。E-mail:Tanjielin0816@foxmil.com

[摘要]　**目的**　探讨盆腔彩色多普勒超声诊断女童中枢性性早熟的价值。**方法**　采用彩色多普勒超声(CDFI)测量中枢性性早熟女童子宫、卵巢大小和最大卵泡大小,以及一个切面的最大卵泡数。并与正常同龄女童的各项测值进行比较。**结果**　中枢性性早熟女童子宫各测值大于正常同龄女童($P<0.05$):子宫和卵巢的容积、最大卵泡直径增大明显;一个切面的卵泡数增多,一侧或双侧卵巢内见 5~7 个卵泡,平均直径为(6.6±2.96)mm,最大达 13 mm;宫颈与宫体长度之比达 1∶1.5~2。**结论**　CDFI 检查无创、无痛、快捷、可靠,应用于中枢性性早熟女童的诊断及鉴别诊断具有较大价值。

[关键词]　超声;　中枢性性早熟;　子宫;　卵巢

[中图分类号]　R 445.1　[文献标识码]　B　[文章编号]　1674-3806(2016)03-0244-04

doi:10.3969/j.issn.1674-3806.2016.03.19

Analysis of pelvic Ultrasound diagnosis for girls with central precocious puberty *TAN Jie-lin. Department of Ultrasound, the People's Hospital of Liuzhou City, Guangxi 545006, China*

[**Abstract**] **Objective** To investigate the changes of ovary shape and size in girls with central precocious uterus and to improve the accuracy of diagnosis for central precocious puberty(CPP). **Methods** The ovarian follicle sizes and the maximum size of CPP girls' uterines were measured using color doppler ultrasound. The measurement of the maximum follicle was taken on one section, and the measured values were compared with those in the normal girls of the same age. **Results** The measured values of uterus in CPP girls were greater than those in the normal girls of the same age($P<0.05$): the volume of the uterus and ovaries, and the largest follicle diameter were significantly greater in CPP girls than those in the normal girls. The number of follicles increase was elevated on each measured section and 5 to 7 follicles can be seen on one or both sides of ovaries, with a mean diameter being (6.6 ± 2.96) mm and the maximum one being up to 13 mm; the ratio of cervix length to uterus length was in the range of 1∶1.5 ~ 2. **Conclusion** Ultrasonography can be used as a noninvasive, painless, simple and reliable assessment method for the diagnosis of CPP in girls.

[**Key words**] Ultrasound; Central precocious puberty(CPP); Ovary; Uterus

近年来,性早熟的发病率呈逐年上升的趋势。中枢性性早熟(central precocious puberty,CPP)导致骨骺的过早闭合使女童的最终身高受到影响[1,2]。性早熟的发展对患者的身心都有影响[3,4],早期作出正确的诊断非常重要。为了提高女童 CPP 早期正确诊断率,笔者回顾分析 29 例患儿子宫、卵巢及卵泡的超声检查结果,现报道如下。

1 资料与方法

1.1 一般资料 选取 2009-10 ~ 2013-10 我院儿科门诊及住院部诊断为 CPP 女童 29 例为观察组,初诊年龄 2.5 ~ 7.5 岁,平均 5.1 岁,排除器质性疾病、罕见综合征及其他内分泌疾病,排除因误服含雌激素的食物或药物导致者,符合性早熟诊断标准[5]。其中 3 例有月经来潮,排除其他原因引起的假性性早熟和部分性性早熟。选取同期来院体检的 30 名正常女童为对照组,年龄 5 ~ 8 岁,平均 7.5 岁。所有患儿均在获得患儿家长的知情同意后检查。

1.2 检查方法及监测指标 使用 PHILIPS HD11 彩色多普勒超声诊断仪,探头频率 3.5 ~ 5MHz,检查前受试女童饮水,使膀胱适度充盈,取仰卧位。扫查子宫、卵巢,使用局部放大功能键,将目标区域局部放大 2 ~ 3 倍,测量子宫及卵巢大小、卵泡数目及大小。子宫的超声探查方法:于下腹正中耻骨联合上方纵切,清晰显示子宫体、子宫颈、阴道气线于一个切面时,冻结图像,测量宫体的长、厚及宫颈的长。测量标准:宫体长即宫底外缘至宫颈内口的距离,宫颈长即宫颈内口至宫颈外口的距离,宫体的厚为与长垂直的最大前后距离。观察子宫内膜的有无,有则测量其厚度。再将探头原地旋转 90°横切,清晰显示子宫体中部呈椭圆形最大切面时,冻结图像,在呈三角形的两侧宫角稍下方测量宫体的宽。卵巢的超声探查方法:于下腹子宫右侧向右倾斜探头,探及右卵巢时转动探头直至显示卵巢的最长径时,冻结图像,测量右卵巢的长、厚。探头原地旋转 90°,清晰显示卵巢的另一个切面时,冻结图像,测量右卵巢的宽。观察并计数右卵巢上 >4 mm 卵泡的个数,并测量最大卵泡的直径。左卵巢的探查,于下腹子宫左侧向左倾斜探头开始,余同右卵巢。子宫卵巢容积(V)按以下公式计算:V = (纵径 × 横径 × 前后径)/2。

1.3 统计学方法 应用 SPSS17.0 统计软件进行数据处理,计量资料以均数 ± 标准差($\bar{x} \pm s$)表示,组间资料比较采用 t 检验,$P<0.05$ 为差异有统计学意义。

2 结果

2.1 两组女童子宫超声测量值比较 观察组女童的子宫各径线测量值及容积,除子宫横径外,较对照组均明显增大(见图 1),两组比较差异有统计学意义($P<0.05$)。见表 1。

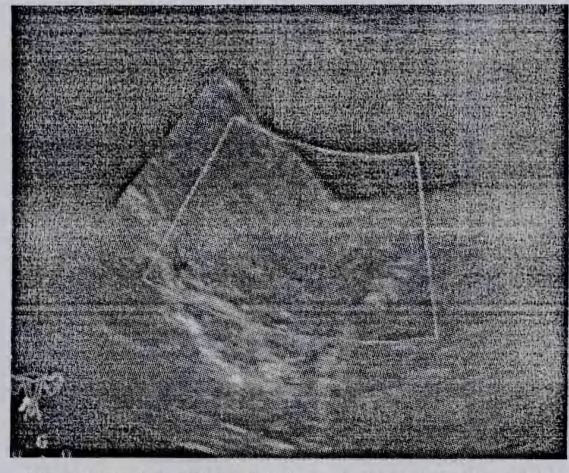

图 1 CPP 女童子宫长径、前后径、宫颈长径子宫矢状切面测量图

表 1　两组女童子宫超声测量值比较($\bar{x} \pm s$)

组　别	例数	子宫				宫体/宫颈
		长径(cm)	前后径(cm)	横径(cm)	容积(ml)	
观察组	29	2.29 ±0.58	1.28 ±0.47	1.42 ±0.67	2.51 ±2.07	1.76 ±0.40
对照组	30	1.95 ±0.31	0.86 ±0.16	1.19 ±0.17	1.06 ±0.33	0.45 ±0.14
t	–	2.794	4.563	1.749	3.727	16.677
P	–	0.027	0.003	0.116	0.007	0.000

2.2　两组女童卵巢超声测量值比较　观察组女童最大卵泡直径均 >4 mm,较对照组大;单侧卵泡数 > 4 个,与对照组比较明显增多;宫颈与宫体长度之比达 1∶1.5 ~2(见图 2)。两组女童卵巢长、宽、厚、容积、卵泡个数以及卵泡最大直径比较,差异有统计学意义(P <0.05)。见表 2。



图 2　CPP 女童卵巢内最大卵泡直径图

表 2　两组女童卵巢超声测量值比较($\bar{x} \pm s$)

组　别	例数	右卵巢				左卵巢				最大卵泡直径(cm)
		纵径(cm)	横径(cm)	前后径(cm)	容积(ml)	纵径(cm)	横径(cm)	前后径(cm)	容积(ml)	
观察组	29	2.32 ±0.53	1.55 ±0.47	1.00 ±0.20	2.39 ±1.14	2.18 ±0.53	1.41 ±0.45	1.00 ±0.20	2.41 ±1.62	6.64 ±2.96
对照组	30	1.60 ±0.46	0.90 ±0.21	0.50 ±0.10	0.77 ±0.51	1.55 ±0.39	0.89 ±0.18	0.60 ±0.10	0.69 ±0.41	3.00 ±0.76
t	–	5.578	6.819	12.082	7.005	5.213	5.791	9.666	5.548	6.421
P	–	0.000	0.000	0.000	0.000	0.000	0.000	0.000	0.001	0.000

3　讨论

3.1　CPP 是由于下丘脑提前增加促性腺激素释放激素(GnRH)的分泌和释放量,使性腺轴功能提前激活,从而导致性腺发育和分泌性激素,使内、外生殖器发育和第二性征出现,又称为 GnRH 依赖性性早熟。目前,促性腺激素释放激素兴奋试验是诊断 CPP 的金标准。然而,该试验灵敏度较低,而且不同的研究者有不同的解析标准[6]。有研究者证实,盆腔超声较之促性腺激素释放激素兴奋试验能够更早地发现性早熟的征象;而且盆腔超声检查被证明是一种鉴别不同性质的性早熟的有效手段,特别是当促性腺激素释放激素兴奋试验的结果模棱两可时[7]。

3.2　本组 CPP 女童子宫的各径线及容积均大于正常同龄女童,子宫增大明显,而且宫颈与宫体长度之比达 1∶1.5 ~2。Haber 等[8]指出,作为 CPP 的早期诊断方法,子宫体积的超声测量具有 100% 的灵敏度和特异性。超声检查能直接观察性激素作用靶器官子宫形态学变化,间接反映促性腺激素(Gn)的分泌情况,具有准确、可靠及无创的优越性。用盆腔超声检查女童子宫形态变化是判断发育成熟和诊断 CPP 的一种方法,可以间接反映下丘脑-垂体-性腺轴启动情况。de Vries 等[7]研究结果支持上述观点。

3.3　King 等[9]研究认为,双侧卵巢增大是 CPP 诊断的最好指标。Heter 等[10]的研究表明,平均卵巢体积 >1 cm^3 在鉴别 CPP 和青春期前女童具有 100% 的灵敏度和特异性。这是由于 CPP 患儿的下丘脑-垂体-性腺轴已激活,GnRH 增多,促使垂体分泌促卵泡成熟素(FSH)、促黄体生成素(IH),进一步促进卵巢发育成熟。因此 CPP 患儿卵巢成熟征象较子宫发育更为提前。因此,双侧卵巢体积增大是诊断 CPP 的重要依据之一。我们的研究亦支持上述观点。本研究资料显示 CPP 女童不论是卵巢的容积还是最大卵泡直径均明显增大,而且一个切面的卵泡数增多,一侧或双侧卵巢内见 5 ~7 个卵泡,最大直径达 13 mm。这些均是同龄正常女童所不具有的现象。

总之,超声检查具有安全、简便、无创、经济、重复性好、可靠等优点,而且容易被患儿接受,能在早期作出明确诊断,可反映子宫、卵巢的动态变化情况,应用于 CPP 女童的诊断及鉴别诊断具有较大价值,以便临床及早制定正确的治疗方案。

参考文献

1　Adan L, Chemaitilly W, Trivin C, et al. Factors predicting adult height in girls with idiopathic central precocious puberty: implications for treatment[J]. Clin Endocrinol(Oxf), 2002, 56(3): 297 - 302.

2 Carel JC, Lahlou N, Roger M, et al. Precocious puberty and statural growth[J]. Hum Reprod Update, 2004; 10(2): 135-147.
3 Mul D, Versluis-den Bieman HJ, Slijper FM, et al. Psychological assessments before and after treatment of early puberty in adopted children[J]. Acta Paediatr, 2001, 90(9): 965-971.
4 Partsch CJ, Heger S, Sippell WG. Management and outcome of central precocious puberty[J]. Clin Endocrinol(Oxf), 2002, 56(2): 129-148.
5 杜敏联. 性早熟的诊断和治疗进展[J]. 中国实用儿科杂志, 1999, 14(7): 387-389.
6 Badouraki M, Christoforidis A, Economou I, et al. Evaluation of pelvic ultrasonography in the diagnosis and differentiation of various forms of sexual precocity in girls[J]. Ultrasound Obstet Gynecol, 2008, 32(6): 819-827.
7 de Vries L, Horev G, Schwartz M, et al. Ultrasonographic and clinical parameters for early differentiation between precocious puberty and premature thelarche[J]. Eur J Endocrinol, 2006, 154(6): 891-898.
8 Haber HP, Wollmann HA, Ranke MB. Pelvic ultrasonography: early differentiation between isolated premature thelarche and central precocious puberty[J]. Eur J Pediatr, 1995, 154(3): 182-186.
9 King LR, Siegel MJ, Solomon AL. Usefulness of ovarian volume and cysts in female isosexual precocious puberty[J]. J Ultrasound Med, 1993, 12(10): 577-581.
10 Herter LD, Golendziner E, Flores JA, et al. Ovarian and uterine findings in pelvic sonography: comparison between prepubertal girls, girls with isolated thelarche, and girls with central precocious puberty[J]. J Ultrasound Med, 2002, 21(11): 1237-1246.

[收稿日期 2015-05-11][本文编辑 韦 颖]

学术交流

血清β-羟丁酸测定在糖尿病酮症酸中毒中的临床应用价值

杨秀兰， 朱星成

作者单位：671000 云南，大理市第一人民医院检验科
作者简介：杨秀兰(1974-)，女，大学本科，医学学士，主管检验师，研究方向：临床化学检验。E-mail:463265295@qq.com

[摘要] **目的** 探讨血清β-羟丁酸测定在糖尿病酮症酸中毒(DKA)中的临床应用价值。**方法** 选取2013-03~2014-03该院住院糖尿病患者127例，其中糖尿病无酮症酸中毒(NDKA组)105例，DKA组22例；另同期选取健康体检人员(正常对照组)120名。采用酶比色法测定三组血清β-羟丁酸和血糖浓度水平，分析其在各组间的差异，并应用受试者工作特征曲线(ROC曲线)进行分析。**结果** 三组β-羟丁酸、血糖浓度水平比较差异有统计学意义($P<0.01$)，DKA组、NDKA组明显高于正常对照组($P<0.05$)，而DKA组又高于NDKA组($P<0.05$)。血清β-羟丁酸诊断DKA最佳临界值为1.97 mmol/L，敏感度为87.8%，特异度为95.3%，曲线下面积(AUC)为0.947。**结论** 血清β-羟丁酸检测对DKA有较好的准确性，能早期诊断DKA。

[关键词] 糖尿病酮症酸中毒； β-羟丁酸； 临床应用
[中图分类号] R 587.1 [文献标识码] B [文章编号] 1674-3806(2016)03-0247-03
doi:10.3969/j.issn.1674-3806.2016.03.20

Clinical application of serum β-hydroxybutyric acid in diagnosis of diabetic ketoacidosis *YANG Xiu-lan, ZHU Xing-cheng. Department of Clinical Laboratory, the First People's Hospital of Dali City, Yunnan* 671000, *China*

[**Abstract**] **Objective** To explore the clinical value of serum β-hydroxybutyric acid in the diagnosis and treatment of diabetic ketoacidosis(DKA). **Methods** The levels of serum β-hydroxybutyric acid and blood glucose were examined in 105 diabetic patients without ketoacidosis, in 22 patients with DKA, and in 120 healthy controls. The relationships between β-hydroxybutyric acid and blood glucose in different groups were analyzed, and the clinical values were analyzed by ROC method. **Results** The sensitivity was 87.8%, specificity was 95.3%, and AUC was 0.947 in condition that the cut-off point was set at 1.97 mmol/L for identifying DKA from diabetic patients. **Conclu-**