急性细菌感染性腹泻,可有效改善患儿临床症状,缩短止泻时间,改善患儿的肠黏膜功能,且不良反应少,值得临床应用。

参考文献

1 李星虹,庞晓军,刘应美,等. 布拉氏酵母菌散剂治疗急性腹泻病50例临床观察[J]. 中国临床新医学,2012,5(9):827-829.

2 农明金. 注射用重组人干扰素 α2b 联合无乳糖奶粉治疗小儿秋季腹泻的疗效观察[J]. 中国临床新医学,2012,5(6):530-532.

3 方鹤松,魏承毓. 中国腹泻病诊断治疗方案[J]. 中国实用儿科杂志,1998,13(6):381-384.

4 夏艳丽,陈宏伟,王友春,等. 微生态调节剂对急性感染性腹泻患者血清炎性因子、肠黏膜屏障功能、肠道菌群的影响研究[J]. 中华医院感染学杂志,2016,26(21):4844-4846.

5 方鹤松. 急性重型感染性腹泻病的诊断与治疗[J]. 实用儿科临床杂志,2011,26(18):1390-1393.

6 徐寅达. 酪酸梭菌活菌散联合葡萄糖酸锌治疗儿童急性腹泻的疗效观察[J]. 中国微生态学杂志,2014,26(5):546-548.

7 乐世峰. 头孢哌酮舒巴坦钠静脉滴注联合酪酸梭菌活菌散治疗小儿急性菌感染性腹泻的临床研究[J]. 中国现代医生,2012,50(32):61-62,74.

8 王志强,张丽云,张春霞,等. 参苓白术散加减联合酪酸梭菌活菌散治疗小儿腹泻疗效观察[J]. 中国微生态学杂志,2013,25(11):1304-1306.

9 徐景利,李志城,梁峥嵘,等. 喜炎平联合蒙脱石散治疗小儿腹泻疗效及安全性的 Meta 分析[J]. 中国实验方剂学杂志,2016,22(3):211-216.

10 程海英,汪祝萍,尹燕丹,等. 双歧三联活菌片联合蒙脱石散治疗小儿腹泻疗效及安全性评价[J]. 中国妇幼保健,2014,29(16):2618-2620.

11 季　燕,王爱飞. 酪酸梭菌活菌散联合四磨汤对厌食症患儿神经肽 Y 和胃动素水平的影响及疗效观察[J]. 中国微生态学杂志,2015,27(12):1427-1430.

12 王涛省,董　栋,赵向德. 酪酸梭菌活菌散联合蒙脱石散治疗新生儿腹泻疗效观察[J]. 海峡药学,2016,28(2):134-135.

13 娄朝胜. 益生菌对腹部手术后患者炎症反应及肠黏膜屏障功能的影响观察[J]. 中国药师,2016,19(1):120-122.

14 丁道献,朱贤勇. 双歧杆菌乳杆菌三联活菌片对肝硬化自发性腹膜炎患者肠黏膜屏障功能的保护作用[J]. 中国微生态学杂志,2014,26(5):549-551.

[收稿日期　2017-04-17][本文编辑　吕文娟]

学术交流

尺骨近端截骨错位成角钢板内固定治疗儿童陈旧性孟氏骨折 47 例疗效分析

杨　宏,　梁　业,　李　登

作者单位:537000　广西,玉林市中西医结合骨科医院骨科

作者简介:杨　宏(1973-),男,大学本科,医学学士,副主任医师,研究方向:骨科疾病的诊治。E-mail:yanghongylgs@163.com

[**摘要**]　**目的**　探讨尺骨近端截骨错位成角钢板内固定治疗儿童陈旧性孟氏骨折的临床疗效。**方法**　选择 2013-02~2016-07 该院收治的儿童陈旧性孟氏骨折患者 47 例,均采用尺骨近端截骨错位成角钢板内固定治疗,用 Broberg 和 Morrey 评分标准对疗效进行评价。**结果**　手术平均耗时(92.37±15.62)min,术中平均失血量为(185.41±36.28)ml。平均随访时间为(15.68±3.47)个月,术前患儿肘关节屈伸活动弧度为(98.27±7.42)°,末次随访时为(124.83±6.52)°,差异有统计学意义($P<0.05$)。术前患儿前臂旋前弧度为(68.09±5.31)°,末次随访时为(79.15±6.26)°,差异有统计学意义($P<0.05$)。本组患儿临床疗效优 31 例,良 15 例,差 1 例,优良率为97.87%。**结论**　采用尺骨近端截骨错位成角钢板内固定治疗儿童陈旧性孟氏骨折疗效肯定,能有效改善肘关节功能。

[**关键词**]　儿童;　陈旧性孟氏骨折;　尺骨近端截骨;　钢板内固定

[**中图分类号**]　R 683　[**文献标识码**]　B　[**文章编号**]　1674-3806(2018)01-0068-04

doi:10.3969/j.issn.1674-3806.2018.01.19

Effects of ulna proximal osteotomy stagger angulation and plate fixation on treatment of obsoleted monteggia fractures in children　*YANG Hong, LIANG Ye, LI Deng. Department of Orthopedics, Yulin Orthopedics Hospital of Chinese and Western Medicine, Guangxi* 537000, *China*

[**Abstract**] **Objective** To investigate the clinical effect of ulna proximal osteotomy stagger angulation and plate fixation on treatment of obsoleted monteggia fractures in children. **Methods** From Februaty 2013 to July 2016, a total of 47 children with obsoleted monteggia fractures were treat with ulna proximal osteotomy stagger angulation and plate fixation. The clinical effects were evaluate by the Broberg and Morry scores. **Results** The mean of operation time was (92.37 ± 15.62) min and the mean of intraoperative blood loss was (185.41 ± 36.28) ml. The mean of follow-up time was (15.68 ± 3.47) months. The elbow flexion and extension was (98.27 ± 7.42)° before operation and it was (124.83 ± 6.52)° at the final follow-up($P<0.05$). The pronation radian of the forearm was (68.09 ± 5.31)° before operation and it was (79.15 ± 6.26)° at the final follow-up($P<0.05$). The curative effects were excellent in 31 cases, good in 15 cases and poor in 1 case, with an excellent and good rate being 97.87%. **Conclusion** Ulna proximal osteotomy stagger angulation and plate fixation is effective for obsoleted monteggia fractures in children. It can improve the elbow joint function.

[**Key words**] Children; Obsoleted monteggia fractures; Ulna proximal osteotomy; Plate fixation

孟氏骨折是临床上一种特殊类型的儿童常见骨折,约占儿童骨折的 2%[1],主要指桡骨小头脱位合并尺骨近端 1/3 骨折,多数患者经正确的治疗均能获得较好的预后。但该类型骨折具有较高的漏诊率,当孟氏骨折在创伤早期处理不当或延迟诊断超过 2 周,即可定义为陈旧性孟氏骨折,从而加大了治疗难度,导致了诸如桡骨小头复位不良或再脱位、尺骨畸形愈合、肘关节屈伸及前臂功能障碍、桡骨过度生长、桡神经深支损伤等各种令人担忧的并发症。因此,目前认为对于儿童陈旧性孟氏骨折应采取手术治疗[2]。本研究采用尺骨近端截骨错位成角钢板内固定治疗儿童陈旧性孟氏骨折 47 例,取得良好疗效,报道如下。

1 资料与方法

1.1 一般资料 收集 2013-02 ~ 2016-07 我院收治的儿童陈旧性孟氏骨折患者 47 例,入选者均有明确的外伤史,闭合性骨折损伤延误治疗均超过 2 周,经 X 线片、CT 等影像学检查明确有桡骨小头脱位合并尺骨骨折畸形愈合,患儿肘关节功能障碍和/或前壁旋转受限。排除开放性骨折、病理性骨折、先天桡骨头脱位、全身状况较差及伴有严重心肺肝肾等重要脏器功能障碍等情况。其中男 31 例,女 16 例;年龄 3 ~ 13(7.25 ± 2.06)岁;外伤史包括跌摔伤 33 例,车祸伤 9 例,压砸伤 5 例;受伤至手术时间为 1.5 ~ 17(7.92 ± 1.53)个月;左侧 24 例,右侧 23 例;骨折类型参照 Bado 分型标准[3],分为Ⅰ型 27 例、Ⅱ型 7 例、Ⅲ型 13 例;合并桡神经损伤者 7 例。

1.2 手术方法 术前通过常规 X 线片了解肘关节正侧位尺骨骨折位置、畸形程度、旋转情况及桡骨小头脱位等情况,详细评估后制定手术方案及选择合适的钢板进行内固定。采取基础联合臂丛阻滞麻醉,患儿取仰卧位,行肘关节外侧及后侧双切口,先行肘关节外侧切口,依次切开皮肤及皮下组织、深筋膜,自肘关节肌与尺侧腕长伸肌间隙进入,打开关节囊显露肱桡关节,彻底清除关节内局部瘢痕组织及残留部分环状韧带、松解已退化变性组织,以利于桡骨小头的复位,促进复位稳定。然后行后侧切口一次切口皮肤及皮下组织、深筋膜,直达尺骨近端并做骨膜下分离,在尺骨近端或尺骨畸形最明显处以线锯或骨凿截骨,错位成交即将远端一侧以一定角度卡入近端,依据桡骨头脱位方向来决定成角方向,矫正畸形后使用预弯钢板固定,术中均未行环状韧带重建,术中屈伸及前臂旋前、旋后均未见桡骨小头脱位。术中 X 线片透视下确认复位及内固定准确无误后,冲洗切口并逐层关闭,肘关节采用石膏托外固定 4 ~ 6 周。术后常规使用抗生素 3 ~ 4 d 预防感染,行患侧手指和肩部的早期功能练习。拆除石膏托后指导患儿适当行肘关节主动功能练习,定期来院复查 X 线片,以复查结果来决定钢板取出时间。

1.3 疗效评价标准 根据 Broberg[4] 和 Morrey[5] 评分标准对疗效进行评价,肘、腕关节疼痛消失,肘关节伸、屈和前臂旋前、后障碍 <20°,肘部肌力和握力正常为优;肘、腕关节轻度疼痛,肘关节伸、屈和前臂旋前、后障碍 <30°,肘部肌力和握力减弱为良;肘、腕关节明显疼痛,肘关节伸、屈和前臂旋前、后障碍 >30°,肘部肌力和握力显著减弱为差。

1.4 统计学方法 应用 SPSS15.0 统计软件处理数据,计量资料以均数 ± 标准差($\bar{x} \pm s$)表示,组间比较采用 t 检验,$P<0.05$ 为差异有统计学意义。

2 结果

2.1 手术情况 所有患儿均顺利完成手术治疗,无术中桡神经损伤发生,手术平均耗时(92.37 ± 15.62)min,术中平均失血量为(185.41 ± 36.28)ml。术后切口均一期愈合,无切口感染发生。尺骨截骨处均愈合

良好,愈合时间为 10 ~ 22(12.06 ± 1.74)周,无截骨处愈合畸形、尺骨骨不连、桡骨小头复发脱位等并发症发生。

2.2　随访情况　所有患儿均获得随访,随访时间为 6 ~ 24(15.68 ± 3.47)个月,随访期间无内固定钢板断裂、松动等情况发生。术前患儿肘关节屈伸活动弧度为(98.27 ± 7.42)°,末次随访时为(124.83 ± 6.52)°,差异有统计学意义($P < 0.05$)。术前患儿前臂旋前弧度为(68.09 ± 5.31)°,末次随访时为(79.15 ± 6.26)°,差异有统计学意义($P < 0.05$)。

2.3　治疗效果　末次随访时根据 Broberg 和 Morrey 评分标准进行疗效评价,本组 47 例患儿中,优 31 例,良 15 例,差 1 例,优良率为 97.87%。典型病理术前和术后照片见图 1 ~ 6。

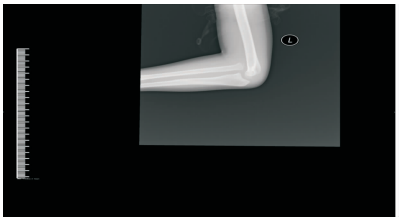

图 1　术前侧位片

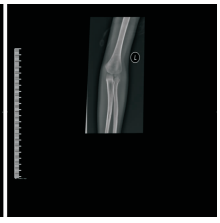

图 2　术前正位片



图 3　术中侧位片

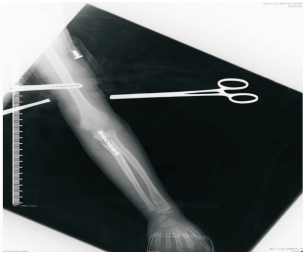

图 4　术中正位片

图 5　术后 5 d 拆石膏侧位片

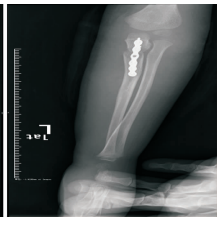

图6 术后5d拆石膏正位片

3　讨论

3.1　儿童陈旧性孟氏骨折主要是由于临床误诊漏诊或早期治疗不当所导致,如手法闭合复位不充分、尺骨畸形纠正不彻底、桡骨小头复位不稳造成再脱位、石膏塑形或固定不佳等[6],此时处理起来较为困难,多已失去闭合复位机会,目前对于儿童陈旧性骨折多采用外科手术治疗。儿童陈旧性孟氏骨折主要病理变化为关节囊后壁挛缩、肱桡关节无法复位或复位不稳定、桡骨小头过度生长肘关节功能受限及软组织嵌入肱桡关节引起囊内阻挡等,因此治疗上需纠正尺骨短缩与成角畸形、改善和恢复肘关节和尺骨桡骨正常结构,促使桡骨头复位后获得肱骨小头应力刺激与塑形,防止肘关节屈曲功能异常[7]。

3.2　随着病程的延长,儿童陈旧性骨折的治疗也愈加困难、效果也越差,治疗时由于尺骨短缩或桡骨过度生长、肘关节外翻、上尺桡骨关节与肱桡关节不匹配等原因而更容易导致再次脱位。采取正确的治疗方式对于及时有效治疗、防止术后再次肘关节畸形或桡骨头再次脱位具有重要意义。临床研究表明,尺骨近端截骨错位能使尺骨得到一定的延长,反向成角能使桡骨小头复位稳定,是促进儿童陈旧性骨折患者复位及保证其稳定性的关键,该法能有效纠正尺骨成角畸形及延长尺骨,从而有助于桡骨小头复位,并降低复位后桡骨与肱骨小头之间压力,促进关节的功能恢复[8]。桡骨短缩截骨也是儿童陈旧性骨折的治疗方法之一,但有学者认为因桡骨近端周围结构相对复杂且有神经深支经过,因此手术相对创伤更大、更容易引起神经损伤,尺骨畸形也无法获得有效矫正,而尺骨近端截骨错位成角不仅操作简便、手术时间短,能增加截骨面接触面积而更利于截骨后愈合,而且还能有效纠正尺骨畸形、促进桡骨小头复位[9]。对于复位后是否需要钢板内固定目前仍有争议,有对比研究认为单纯尺骨截骨而不行内固定治疗能缩短操作和尺骨愈合时间、避免取出内固定物时的二次手术打击[10],而另外研究则认为在尺骨截骨成角延长后行钢板内固定能有效避免术后桡骨小头的再脱位,保证截骨愈合,且有利于术后早期肘关节功能练习、促进早期恢复[11]。

3.3　本研究中采用尺骨近端截骨错位成角钢板内固定治疗儿童陈旧性孟氏骨折,获得令人满意效果,术中无尺桡神经损伤发生,术后无切口、无截骨处愈合畸形、尺骨骨不连、桡骨小头脱位等并发症发生,随访期间无内固定钢板断裂、松动、切出等情况,与术前相比较,患儿肘关节屈伸活动弧度、前臂旋前弧度均获得显著改善,根据 Broberg 和 Morrey 评分标准,本组患儿优良率为 97.87%,与其他临床研究[12]结果相似。总结起来我们认为治疗中需要注意以下几点:(1)明确尺骨截骨最佳位置及尺骨纠正所需角度;(2)确认内固定方法,在尺骨畸形纠正后用钢板行内固定处理;(3)术中延长尺骨有助于增加截骨端接触面、促进术后骨折愈合;(4)尽可能减少术中骨膜剥离、避免影响血供而造成骨折愈合延迟或

骨折不愈合;(5)桡骨小头脱位后压迫到桡神经深支,引起神经损伤,术中可不行神经探查,桡骨小头复位后桡神经深支损伤可恢复。

综上所述,儿童陈旧性孟氏骨折需及时、积极治疗,而尺骨近端截骨错位成角钢板内固定在该类骨折的治疗上逐渐获得青睐,其疗效也获得认可,值得临床推广应用。

参考文献

1 Di Gennaro GL, Martinelli A, Bettuzzi C, et al. Outcomes after surgical treatment of missed Monteggia fractures in children[J]. Musculoskeletal Surg, 2015, 99(S1): 75 – 82.

2 裴飞舟,马　俊,杨国志,等. 56 例儿童陈旧孟氏骨折临床诊治分析[J]. 中国矫形外科杂志,2016,24(24):2300 – 2302.

3 Rang. Rang 小儿骨折[M]. 潘少川主译. 第 3 版. 北京:人民卫生出版社,2006:112 – 115.

4 Goyal T, Arora S, Banerjee S, et al. Neglected Monteggia fracture dislocations in children: a systematic review[J]. J Pediatr Orthop B, 2015, 24(3): 191 – 199.

5 张志群,楼　跃,唐　凯,等. 儿童陈旧性孟氏骨折的手术治疗体会(附 28 例报告)[J]. 南京医科大学学报(自然科学版),2013,33(11):1569 – 1571.

6 曾　裴. 儿童陈旧孟氏骨折治疗现状和展望[J]. 中国矫形外科杂志,2013,21(10):981 – 983.

7 肖　锐,周芳丽,万春虎,等. 尺骨截骨延长钢板内固定治疗儿童陈旧性孟氏骨折 13 例[J]. 江西中医药大学学报,2016,28(4):52 – 53,63.

8 高敬尧,刘秋亮,张　蛟,等. 尺骨斜行截骨成角延长术治疗儿童陈旧性孟氏骨折 14 例临床分析[J]. 中华实用诊断与治疗杂志,2016,30(3):249 – 250.

9 黄佳平,郭林新,张焕堂,等. 2 种截骨方式治疗儿童陈旧性孟氏骨折的疗效比较[J]. 中国骨与关节损伤杂志,2015,30(3):284 – 286.

10 薛远亮,马龙军. 尺骨截骨后不行内固定在儿童陈旧性孟氏骨折中应用效果评价[J]. 安徽医药,2015,19(11):2094 – 2098.

11 姚　杰,张亚鹏,袁　毅,等. 尺骨近端截骨锁定钢板内固定术治疗儿童陈旧性孟氏骨折 10 例[J]. 江西医药,2012,47(1):48 – 49.

12 黄文文,彭　昊,尹　东,等. 手术治疗陈旧性孟氏骨折疗效分析[J]. 生物医学工程与临床,2013,17(3):262 – 265.

[收稿日期　2017 – 03 – 28][本文编辑　韦　颖]

学术交流

麝香保心丸对冠心病心绞痛患者 QT 离散度心率变异性及心功能的影响

蒋德琴

作者单位:473000　河南,南阳市第三人民医院内科

作者简介:蒋德琴(1963 –),女,大学本科,学士学位,副主任医师,研究方向:冠心病心绞痛的诊治。E-mail:liangmao711846@163.com

[**摘要**]　**目的**　探讨麝香保心丸对冠心病心绞痛患者 QT 离散度、心率变异性及心功能的影响。**方法**　将 2015-03 ~ 2016-08 收治的冠心病心绞痛患者 106 例纳入研究,根据抽签法分为对照组和观察组各 53 例。对照组予以硝酸异山梨酯 + 辛伐他汀 + 阿司匹林治疗,观察组在对照组基础上加服麝香保心丸,治疗 4 个月。比较两组治疗后 QT 离散度、心率变异性及心功能。**结果**　观察组 QT 离散度低于对照组,短时程平均 NN 间期的标准差(SDANN)、NN 间期标准差(SDNN)、连续 NN 间期均方差值的均方根(RMSSD)、心肌缺血总负荷、心绞痛发作频率及心绞痛持续时间等均优于对照组,差异有统计学意义($P < 0.05$)。**结论**　对冠心病心绞痛患者予以麝香保心丸治疗的效果确切,可以明显改善患者的心功能及心率变异性,降低 QT 离散度。

[**关键词**]　麝香保心丸;　冠心病心绞痛;　QT 离散度;　心率变异性

[**中图分类号**]　R 54　[**文献标识码**]　B　[**文章编号**]　1674 – 3806(2018)01 – 0071 – 04

doi:10.3969/j.issn.1674 – 3806.2018.01.20

Effects of Shexiangbaoxin pills on QT dispersion, heart rate variability and cardiac function in patients with coronary heart disease　*JIANG De-qin. Department of Internal Medicine, the Third People's Hospital of Nanyang City, Henan* 473000, *China*