7　沈根海,吴国良,王　刚,等. 腹腔镜全腹膜外腹股沟疝修补术 367 例[J]. 实用医学杂志,2015,31(10):1677 - 1679.
8　Antoniou SA,Antoniou GA,Bartsch DK,et al. Transabdominal preperitoneal versus totally extraperitoneal repair of inguinal hernia:a meta-analysis of randomized studies[J]. Am J Surg,2013,206(2):245 - 252.
9　俞　铖,薛万江,李　鹏,等. 应用巴德 3DMax 补片行腹腔镜全腹膜外腹股沟疝修补术的临床应用体会[J]. 南通大学学报(医学版),2013,33(4):321 - 322.
10　阿力木江·阿布都热衣木,麻木提江·阿巴拜克热,艾　武,等. 生物补片修补术治疗腹股沟疝疗效观察[J]. 中华临床医师杂志(电子版),2013,7(8):3593 - 3595.
11　廖德育,梁　亮,王国强,等. 腹股沟疝腹腔镜全腹膜外巴德 3D 补片修补术的临床研究[J]. 中外医学研究,2013,11(13):43 - 44.

[收稿日期　2017 - 08 - 08][本文编辑　刘京虹]

多发性骨棕色瘤误诊一例

· 病例报告 ·

翟　旭,　周　霖,　林永新

作者单位:510000　广州,暨南大学第一临床医学院(翟　旭);510000　广州,暨南大学附属第一医院骨科东区(周　霖,林永新)
作者简介:翟　旭(1990 -),男,在读研究生,住院医师,研究方向:脊柱创伤的诊治。E-mail:328232522@ qq. com
通讯作者:林永新(1965 -),男,医学硕士,主任医师,研究方向:脊柱创伤的诊治。E-mail:linyongxin512@ aliyun. com

[关键词]　棕色瘤;　骨;　甲状旁腺功能亢进
[中图分类号]　R 68　[文章编号]　1674 - 3806(2018)03 - 0285 - 03
doi:10. 3969/j. issn. 1674 - 3806. 2018. 03. 24

1　病例介绍

患者,女,37 岁。因“右髋关节疼痛 7 月余,加重 1 周”入院。患者 2015-07 无明显诱因下出现右髋部疼痛,晨起明显,小跑后可缓解,无明显髋关节活动受限,1 周前出现胸骨下段左侧肋缘压痛,遂于当地医院就诊,行骨盆 DR 检查:双侧髂骨、右侧坐骨结节及左侧股骨大结节见多发类圆形低密度透亮影,可见硬化边,较大者位于右侧髂骨,大小约 5.6 cm × 7.0 cm,其内可见分隔影(见图 1)。为求进一步诊疗特来我院,拟“右侧髂骨占位待查:骨巨细胞瘤?多发性骨髓瘤?”收住入院。患者自患病以来,无头痛,无胸闷、气促,精神、胃纳、睡眠可,二便正常。体重无明显减轻。既往史:患者 1 年前无诱因下出现右足背疼痛,行走时疼痛加重,遂就诊于当地医院,拍片示右足第二跖骨类圆形低密度透亮影。2015-04 于当地医院行“右足第二跖骨病灶清理 + 植骨术”,术后病理诊断提示右足第二跖骨骨巨细胞瘤,术后患者右足疼痛明显缓解。个人史、月经史、婚育史、家族史均无特殊。体格检查:生命体征平稳。双肺呼吸音清,未闻及干、湿啰音,心腹未见异常。专科检查:脊柱、双上肢发育良好无畸形、活动自如,右足背见一长约 3 cm 陈旧性手术瘢痕。右髋部局部皮肤完整,无红肿,局部皮温不高。胸骨下段左侧肋缘压痛(+),双侧腹股沟压痛(-),双侧大转子叩击痛(-),双髋关节过伸及过屈试验(-),左髋 4 字试验(-),右髋 4 字试验(+)。双下肢活动及感觉正常,双下肢肌力及肌张力均正常。生理反射存在,病理反射未引出。辅助检查:CT 平扫示骨盆:(1)多发性骨髓瘤可能性大(见图 2)。(2)颅骨、右侧髋关节、右侧膝关节、右侧踝关节异常活动性骨质病变。(3)右侧上颌骨、下颌骨局部异常活动性骨质病变(见图 3)。血生化全套:血钙 2.89 mmol/L,血磷 0.61 mmol/L,碱性磷酸酶 785 U/L。尿本周蛋白(-)。完善相关术前检查及评估后,行右髂骨病灶清除 + 混合植骨术,术中见肿瘤组织呈鱼肉样外观,血运丰富。右髂骨病灶病理示肿瘤由梭形成纤维细胞,多核巨细胞构成,伴有溶骨和成骨,可见含铁血黄素沉积(见图 4,5)。术后查甲状旁腺激素 504 pg/ml,考虑为甲状旁腺功能亢进引起的骨棕色瘤。遂行甲状腺彩超检查示左叶内回声及血流改变考虑结节性甲状腺肿可能性大,甲状腺右叶后方低回声光团,性质待定。甲状腺单光子发射计算机断层成像(SPECT)检查示颈部右下方异常放射性浓聚灶,结合甲状腺超声检查结果,确诊甲状旁腺功能亢进。转至普通外科行右侧甲状旁腺病灶切除术,术后病理示右甲状旁腺腺瘤。复查甲状旁腺激素为 5.27 pg/ml,血钙为 2.35 mmol/L,

予以口服补钙治疗。甲状旁腺腺瘤摘除术后 2 周患者自觉右髋部疼痛症状明显改善,胸骨下段左侧肋缘压痛缓解。术后 3 个月返院复查,患者自诉行走时偶有右髋部疼痛,查体胸骨下段左侧肋缘压痛(-),右髋 4 字试验(+),四肢活动可。复查骨盆正位片示右侧髂骨见较大骨质缺损区较前缩小,其内见颗粒状填充物高密度影,较前填充物密度减低(见图 6)。复查甲状腺彩超示左叶上极低回声结节,性质待定。复查甲状旁腺激素为 87.2 pg/ml。术后 5 个月返院复查患者自诉行走时右髋部无疼痛。查体胸骨下段左侧肋缘压痛(-),右髋 4 字试验(-),四肢活动可。复查骨盆正位片示右侧髂骨骨质缺损区较前明显缩小,其内见致密骨小梁结构,未见颗粒状填充物高密度影。复查血钙、血磷、碱性磷酸酶及甲状旁腺激素均在正常范围。

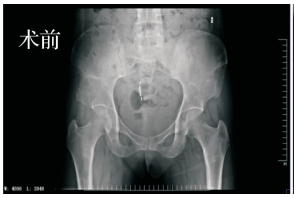

图 1　术前骨盆平片所见

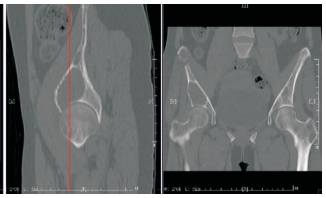

图 2　术前骨盆 CT 所见

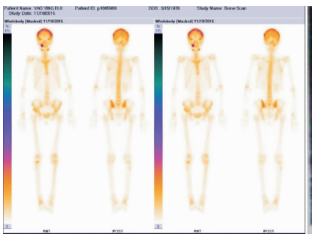

图 3　全身骨扫描所见

图 4　右髂骨病灶病理切片所见(1)



图 5　右髂骨病灶病理切片所见(2)

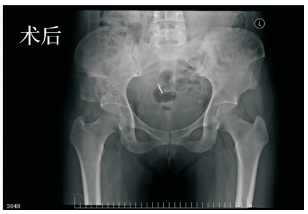

图 6　术后复查骨盆平片所见

2　讨论

2.1　骨棕色瘤是由甲状旁腺激素分泌过多而引起的原发性纤维性骨病[1],又称囊性纤维骨炎。甲状旁腺功能亢进可加强破骨细胞的活动,加强骨质的吸收,导致局部反应性纤维结缔组织增生而形成骨的假性肿瘤。该病在诊断过程中易与骨巨细胞瘤、多发性骨髓瘤及骨转移癌等相混淆[2],尤其在患者血生化检查结果不典型时。当 X 线检查提示病灶呈多房分隔性时,极易误诊为骨巨细胞瘤,而当影像学检查提示全身多发类圆形低密度透亮影时[3],又极易误诊为多发性骨髓瘤。因此,在遇到多发骨质呈囊性改变,血、尿电解质检查结果又不典型患者时,应该考虑到甲状旁腺功能亢进引起的骨棕色瘤可能,并予以鉴别。

2.2　甲状旁腺功能亢进根据其发病原因可分为原发性(甲状旁腺自身病变引起的甲状旁腺功能亢进)、继发性(一些疾病引起的血钙水平降低而引起的代偿性甲状旁腺功能亢进)及三发性(长期甲状旁腺功能亢进引发的甲状旁腺瘤变)三种类型[4~6],其中以原发性单发甲状旁腺腺瘤较多见,约占 78% ~92%,其甲状旁腺激素与血钙水平呈正相关。甲状旁腺功能亢进的典型临床表现是肾结石、高血钙危象、软组织钙化及囊性骨疾病[7]。也可引起高血压、痛风和假性痛风、消化性溃疡、胰腺炎、高脂血症及糖尿病。部分患者伴有幻觉等精神症状,而且容易并发垂体、肾上腺及胃部肿瘤,部分甲状腺腺瘤可进展为甲状腺癌[8]。甲状旁腺功能亢进会引起骨质吸收,导致全身性骨质疏松,在全身多处骨髓腔内形成反应性纤维结缔组织增生,易引起全身多处骨痛,甚至是病理性骨折。一般情况下,甲状旁腺功能亢进会伴有血钙升高,血磷降低,血碱性磷酸酶增高,尿钙增高等特征性表现。尿钙增高容易引起泌尿系统结石,必要时需给患者进行泌尿系统超声检查[9]。原发性甲状旁腺腺瘤所致的功能亢进应以手术摘除为主要治疗手段,而其引起的骨棕色瘤在严重时易并发病理性骨折,可依据具体情况选择手术清除病灶。当棕色肿瘤病灶较小,不易并发病理性骨折时,应首先考虑保守治疗[10]。

2.3　骨棕色瘤全身骨骼中均可发生,最常见于上颌骨、下颌骨,多见于颅骨、锁骨、肋骨、肱骨、脊柱及胫骨[7]。本病例中,患者除右侧髂骨有溶骨性病变外,合并全身多处骨骼中病灶,通过对甲状旁腺功能亢进及右髂骨病灶手术治疗后,患者疼痛明显缓解,全身多处病灶的溶骨性改变得到控制。术后患者的血清甲状旁腺激素浓度、血磷及血钙可渐恢复至正常范围。部分患者术后钙、磷大量沉积于脱钙的骨骼中,术后 3 d 内血钙会降至过低水平,容易出现口唇麻木、肢体麻木搐搦,严重时可发生呼吸道痉挛[6,11]。术后需密切监测血钙、血磷、骨转换指标、甲状旁腺激素(PTH)、肌酐、尿钙和骨密度等[11],如发生低血钙,需对症处理,予以口服钙片 500 mg/d。国外有文献报道口服大剂量维生素 D3 补钙较为安全,其

引起高钙血症的风险较低。补钙后血钙正常而仍有搐搦,应查血镁浓度,必要时补镁治疗。手术成功后碱性磷酸酶在骨骼恢复期可长期持续升高。通常患者术后 1、3、6 个月定期返院复查,病情稳定后可每年复查 1 次[12]。

参考文献

1 Lee JH, Chung SM, Kim HS. Osteitis fibrosa cystica mistaken for malignant disease[J]. Clin Exp Otorhinolaryngol, 2013,6(2):110 - 113.

2 Agnihotri M, Kothari K, Naik L. Omega Brown tumor of hyperparathyroidism[J]. Diagn Cytopathol,2017,45(1):43 - 44.

3 Sandoval MAS. Radiographical appearance of osteitis fibrosa cystica in primary hyperparathyroidism before and after parathyroidectomy [J]. Case Reports, 2013, 2013 (29): bcr2012008086 - bcr2012008086.

4 Jamal SA, Miller PD. Secondary and tertiary hyperparathyroidism [J]. J Clin Densitom,2013,16(1):64 - 68.

5 Sabljak VD, Zivaljevic VR, Milicic BR, et al. Risk Factors for Intraoperative Hypertension during the Surgery of Primary Hyperparathyroidism[J]. Med Princ Pract,2017,26(4): 381 - 386.

6 Polistena A, Sanguinetti A, Lucchini R, et al. Surgical treatment of secondary hyperparathyroidism in elderly patients: an institutional experience[J]. Aging Clin Expe Res,2017,29(Suppl 1):23 - 28.

7 Baracaldo RM, Bao D, Iampornpipopchai P, et al. Facial disfigurement due to osteitis fibrosa cystica or brown tumor from secondary hyperparathyroidism in patients on dialysis: A systematic review and an illustrative case report[J]. Hemodial Int,2015,19(4):583 - 592.

8 Kemp AM, Bukvic M, Sturgis CD. Fine needle aspiration diagnosis of osteitis fibrosa cystica(brown tumor of bone): a case report[J]. Acta Cytol,2008,52(4):471 - 474.

9 Sathyakumar S, Cherian KE, Shetty S, et al. Impact of curative surgery on bone in a patient with osteitis fibrosa cystica of primary hyperparathyroidism[J]. Bmj Case Reports,2016,2016:bcr2016214970.

10 Khalil PN, Heining SM, Huss R, et al. Natural history and surgical treatment of brown tumor lesions at various sites in refractory primary hyperparathyroidism[J]. Europ J Med Res,2007,12(5):222 - 230.

11 Queiroz IV, Queiroz SP, Medeiros R Jr, et al. Brown tumor of secondary hyperparathyroidism: surgical approach and clinical outcome [J]. Oral Maxillofac Surg,2016,20(4):435 - 439.

12 Agarwal G, Mishra SK, Kar DK, et al. Recovery pattern of patients with osteitis fibrosa cystica in primary hyperparathyroidism after successful parathyroidectomy [J]. Surgery, 2002, 132 (6): 1075 - 1083.

[收稿日期　2017 - 12 - 03][本文编辑　杨光和]

女性外阴浅表性血管黏液瘤一例

· 病例报告 ·

刘媛媛,　赵仁峰

作者单位:530021　南宁,广西壮族自治区人民医院妇科二区

作者简介:刘媛媛(1981 -),女,医学硕士,副主任医师,研究方向:妇科肿瘤的诊治。E-mail:43322045@ qq. com

通讯作者:赵仁峰(1965 -),男,大学本科,医学学士,主任医师,研究方向:妇科肿瘤的诊治。E-mail:gxzhaorenfeng@ 163. com

[关键词]　浅表性血管黏液瘤;　软组织肿瘤;　外阴

[中图分类号]　R 737.3　[文章编号]　1674 - 3806(2018)03 - 0287 - 03

doi:10.3969/j. issn. 1674 - 3806. 2018. 03. 25

1　病例介绍

患者,女,42 岁,因“发现外阴肿物 4 年,肿物反复出血 3 月余”入住我院妇科。2012 年患者无意间发现外阴肿物,如黄豆大小,无红肿、疼痛,无异常出血,无阴道流血流液,无外阴瘙痒,此后肿物逐渐增大,于 2015-10 初开始出现反复的肿物出血,量少,点滴状,色红,自行用云南白药止血处理。5 h 前无明显诱因下外阴肿物突发大量出血,出血量约有 100 ml,伴有脓液自肿物内流出,自行予以局部喷洒云南白药并用纸巾包裹肿物进行止血。我院拟诊“外阴肿物性质待查”收入我科,入院查体:T 37.7 ℃,P 98 次/min,R 20 次/min,BP 128/80 mmHg。心肺听诊未见异常,腹平软,肝脾肋下未及,肠鸣音正常,移动性浊音阴性。妇检:外阴发育正常,阴毛女性分布。左侧大阴唇可见一大小约 20 cm × 18 cm × 18 cm 的肿物,表面可见大片的破溃面,局部可见瘢痕组织形成,质中,其中有一长 5 cm × 3 cm 的蒂部与大阴唇连接,无压痛,表面未见明显渗血及渗液(见图 1)。予以肿物创面用碘伏消毒冲洗后用无菌敷料包扎。2016-01-29 在静脉麻醉下行外阴肿物切除术 + 外阴