博硕论坛 · 论著

经后路不同伤椎置钉内固定术在胸腰段骨折治疗中的临床效果比较

林贞桦，　黄　帅，　贺嘉男，　刘兴漠，　王　贤，　金先跃，　梁　斌

作者单位：530021　南宁，广西壮族自治区人民医院骨科（林贞桦，王　贤，金先跃，梁　斌）；510080　广东，广州医科大学附属第二医院骨科（黄　帅）；510655　广东，广州市中山大学附属第六医院骨科（贺嘉男，刘兴漠）

作者简介：林贞桦（1987 - ），男，医学硕士，住院医师，研究方向：创伤骨科与脊柱外科疾病的诊治。E-mail：linzhh47@163.com

通讯作者：刘兴漠（1972 - ），男，医学博士，副主任医师，硕士生研究生导师，研究方向：创伤骨科与脊柱外科疾病的诊治。E-mail：liuxingmo@163.com

［**摘要**］　**目的**　比较经后路不同伤椎置钉内固定术治疗胸腰段骨折的临床疗效。**方法**　通过回顾性分析的方法，对 48 例胸腰段骨折患者进行分组分析。分为短节段跨伤椎置钉组（A 组）17 例，短节段伤椎置钉组（B 组）20 例，单节段伤椎固定组（C 组）11 例。比较三组的手术时间、术中出血量及伤椎 Cobb 角度的矫正情况。**结果**　C 组的手术时间最短，出血量最少（$P<0.05$）。经随访，B 组在术后椎体压缩率及 Cobb 角变化与末次随访相比变化较少（$P<0.05$），而 A 组与 C 组比较差异无统计学意义（$P>0.05$）。**结论**　三种术式均可有效恢复椎体高度，恢复脊柱的稳定性。短节段伤椎置钉在维持患椎高度丢失及稳定 Cobb 角上优于其他两种手术方式。单节段伤椎置钉疗效相仿，同时创伤较小，手术时间短，出血量少，是值得选择的手术方法之一。

［**关键词**］　胸腰段骨折；　伤椎置钉；　跨伤椎置钉；　单节段固定；　内固定

［**中图分类号**］　R 683.2　［**文献标识码**］　A　［**文章编号**］　1674 - 3806（2018）08 - 0777 - 04

doi：10.3969/j.issn.1674 - 3806.2018.08.12

Different posterior injured vertebra transpedicular fixations in management of thoracolumbar fractures

LIN Zhen-hua, HUANG Shuai, HE Jia-nan, et al. Department of Orthopaedic Surgery, the People's Hospital of Guangxi Zhuang Autonomous Region, Nanning 530021, *China*

［**Abstract**］　**Objective**　To compare the curative effects of posterior pedicle different intermediate screws internal fixation and spinal fixation on thoracolumbar fractures. **Methods**　The data of 48 thoracolumbar fracture patients were retrospectively analyzed. There were divided into three groups according to different operation methods: Shortsegment pedicle instrumentation group (group A, $n=17$), intermediate screws group (group B, $n=20$), monosegment pedicle instrumentation group (group C, $n=11$). The operative time and intraoperative blood loss, follow-up wounded vertebral Cobb Angle correction and the postoperative complications were compared among the three groups. **Results**　Among the three groups, the operative time and blood loss in group C were the least ($P<0.05$). After the last follow-up visit, the correction of the fracture vertebra cobb angles in group B was significantly better than that in group A or group C ($P<0.05$), but there was no significant difference between group A and group C ($P>0.05$). **Conclusion**　The three operative methods can all effectively fix the vertebral body and restore the stability of the spine. Intermediate screws are better than the other two kinds of operation methods in stabilizing vertebral height loss and cobb angles. The effect of monosegment pedicle instrumentation is equal to that of shortsegment pedicle instrumentation, but has advantages of less trauma, shorter operation time and less blood loss.

［**Key words**］　Thoracolumbar fractures;　Intermediate screw;　Cross-fractured vertebral transpedicular screw;　Monosegment pedicle instrumentation;　Internal fixation

脊柱胸腰段指胸 11 到腰 2 节段的脊柱，由于活动度较多及受力不均等因素的影响，在脊柱骨折中较为常见，占脊柱骨折的 1/3 ~ 2/3，占全身骨折的 3.7% ~ 5.53%[1]。目前国内外专家对于胸腰段骨折的治疗方式的选择仍有较大的争议[2~4]，但手术治疗仍然被认为是最主要的治疗手段[5]，其中应用最为广泛的就是后路跨伤椎椎弓根钉棒系统内固定术。但随着时间推移，出现了骨折固定失败的案例，发现了其

局限性。因此,Dick 等[6]通过生物力学实验发现六钉结构的抗扭转能力、抗屈曲能力都得到增加,且轴向承载能力增加到 160%。由此提出了伤椎置钉(intermediate screw)的概念。本研究通过对短节段跨伤椎内固定术、短节段伤椎置钉术及单节段伤椎置钉术进行对比研究,通过短期随访,为临床胸腰段骨折治疗提供一定的参考依据。

1　资料与方法

1.1　一般资料　选取中山大学附属第六医院骨科 2015-01 ~ 2016-01 收治的 48 例胸腰段骨折患者。根据手术方式的不同分为三组:后路短节段跨伤椎椎弓根钉棒固定组,简称短节段跨伤椎置钉组(A 组)17 例;后路短节段伤椎椎弓根置钉内固定组,简称短节段伤椎置钉组(B 组)20 例;后路单节段伤椎固定组,简称单节段组(C 组)11 例。三组一般资料比较差异无统计学意义($P > 0.05$),具有可比性。见表 1。

表 1　三组一般资料比较[n(%),($\bar{x} \pm s$)]

组　别	例数	性别		年龄(岁)	随访时间(月)	伤椎分布			
		男	女			T_{11}	T_{12}	L_1	L_2
A 组	17	9(52.94)	8(47.06)	47.50 ± 11.68	9.3 ± 2.52	2(11.76)	6(35.29)	7(41.19)	2(11.76)
B 组	20	12(60.00)	8(40.00)	44.40 ± 9.68	8.9 ± 3.43	1(5.00)	6(30.00)	11(55.00)	2(10.00)
C 组	11	6(54.55)	5(45.45)	46.33 ± 5.86	9.0 ± 2.98	1(9.09)	4(36.36)	5(45.45)	1(9.09)
χ^2/F	–	0.203		0.473	0.083	1.067			
P	–	0.904		0.526	0.920	0.983			

1.2　纳入与排除标准　(1)纳入标准:①患者年龄≥18 岁且≤70 岁;②B 型单椎体骨折;③终板至少一侧完好;④伤椎的双侧椎弓根骨性结构保持良好;⑤无明显骨质疏松;⑥取得患者知情同意。(2)排除标准:①既往有胸腰椎手术病史;②患椎终板全部损伤,无明显固定结构;③多个椎体骨折;④双侧椎弓根断裂;⑤病理型骨折;⑥完全爆裂性骨折;⑦术前一般情况较差或合并有其他脏器或颅脑损伤、凝血功能异常等;⑧年龄 < 18 岁或 > 70 岁;⑨合并有明显骨质疏松;⑩失访者。

1.3　手术方法　(1)A 组:术中 C 形臂透视情况,在伤椎相邻的椎体双侧置入椎弓根螺钉。根据术中胸腰段情况,预弯纵连接棒,根据术中情况决定是否需要植骨,撑开器根据骨折情况撑开复位后,将椎弓根钉尾端螺帽固定。(2)B 组:传统四钉置入同短节段跨伤椎置钉组。检查伤椎椎弓根,再决定行单侧还是双侧椎弓根置钉。透视钉棒系统及伤椎复位满意后,逐层关闭切口。(3)C 组:术前定位患椎,以伤椎上位棘突为中心取正中切口。C 形臂透视下确定伤椎及上位椎体的椎弓根位置进行置钉。根据术中情况确定是否需要植骨后再安装预弯好的连接棒,撑开复位固定;再次透视复位满意后缝合伤口。

1.4　术后处理　术后患者采用平卧位,根据引流情况,2 d 内拔除引流管,后行 X 片检查,了解骨折椎体复位及内固定物位置。术后指导腰背肌锻炼,10 d 左右拆线。术后 2 周戴腰围逐渐下地活动。全部患者随访 6 ~ 15 个月,平均 9 个月。

1.5　观察指标　统计患者的手术时间、出血量,测量手术前后及随访时影像学资料,收集患者术前、术后及随访时的资料。

1.6　统计学方法　应用 SPSS17.0 统计软件进行数据处理,计量资料以均数 ± 标准差($\bar{x} \pm s$)表示,多组间比较采用单因素方差分析,两两比较采用 LSP-t 检验,重复测量资料采用重复测量资料的方差分析,计数资料组间比较采用χ^2 检验,$P < 0.05$ 为差异有统计学意义。

2　结果

2.1　三组手术时间及术中出血量比较　三组手术时间及出血量相比,差异有统计学意义($P < 0.05$)。C 组的手术时间及术中出血量最少,A 组的手术时间及术中出血量少于 B 组。见表 2。所有病例手术后切口无感染。

表 2　三组手术时间及术中出血量比较($\bar{x} \pm s$)

组　别	例数	手术时间(min)	术中出血量(ml)
A 组	17	122.1 ± 16.77	203.9 ± 43.11
B 组	20	156.2 ± 42.25 *	3277.85 ± 104.99 *
C 组	11	75.0 ± 15.0 *#	83.33 ± 57.74 *#
F	–	26.059	22.193
P	–	0.000	0.000

注:与 A 组比较,* $P < 0.05$;与 B 组比较,# $P < 0.05$

2.2　三组术前、术后及随访结束时患椎后凸 Cobb 角比较　A、B、C 三组在术后 2 d 患椎后凸 Cobb 角明显低于术前,三组内两两比较差异均有统计学意义($P < 0.05$)。经短期随访后,三组患椎的后凸 Cobb 角均增大,两者比较差异有统计学意义($P < 0.05$),说明三组手术方式治疗胸腰椎骨折,经短期随访会出现伤椎后凸 Cobb 角丢失,与术后相比组内

丢失差异均有统计学意义。见表 3。

表 3　三组术前、术后及随访结束时患椎后凸 Cobb 角比较($\bar{x} \pm s$)

组　别	例数	术前患椎后凸 Cobb 角(°)	术后患椎后凸 Cobb 角(°)	末次随访患椎后凸 Cobb 角(°)
A 组	17	22.03 ± 12.21	11.47 ± 5.07 *	14.68 ± 6.85 #
B 组	20	18.12 ± 5.19	7.31 ± 3.81 *	8.43 ± 3.54 #
C 组	11	22.03 ± 5.18	10.78 ± 3.12 *	16.73 ± 5.35 #
F	–	13.820	10.912	12.053
P	–	0.000	0.000	0.000

注:与术前患椎后凸 Cobb 角比较,* $P < 0.05$;与术后患椎后凸 Cobb 角比较,# $P < 0.05$

2.3　三组术前术后及术后末次随访患椎后凸 Cobb 角变化比较　A、B、C 三组在术前与术后患椎后凸 Cobb 角变化差值间两两比较差异无统计学意义($P > 0.05$),说明三种术式对于治疗胸腰椎骨折在术后患椎后凸 Cobb 角纠正程度上效果相仿,差异无统计学意义。A、B、C 三组在术后与术后末次随访患椎后凸 Cobb 角变化差值上,A 组和 C 组组间比较差异无统计学意义,A 组、C 组与 B 组比较,差异有统计学意义($P < 0.05$),说明 B 组在短期随访后,椎体压缩改变较少;而 A 组与 C 组椎体后凸 Cobb 角丢失率改变上差异无统计学意义。见表 4。典型病例手术前后照片见图 1。

表 4　三组术前术后及术后末次随访患椎后凸 Cobb 角变化比较($\bar{x} \pm s$)

组　别	例数	术前术后患椎后凸 Cobb 角变化(°)	术后末次随访患椎后凸 Cobb 角变化(°)
A 组	17	10.56 ± 11.94	–3.72 ± 4.83 *
B 组	20	10.81 ± 5.24	–1.12 ± 1.99
C 组	11	11.25 ± 5.07	–5.95 ± 2.86 *
F	–	0.023	5.555
P	–	0.977	0.007

注:术后末次随访 Cobb 角变化与 B 组比较,* $P < 0.05$

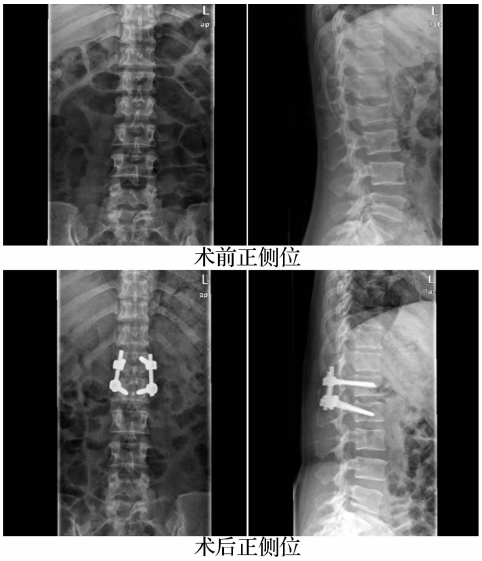

图 1　典型病例胸腰椎骨折单节段伤椎置钉手术前后 X 线照片

3　讨论

3.1　后路短节段跨伤椎椎弓根螺钉内固定术是脊柱骨折手术发展上使用较久的术式之一,由于使用时间较长,大量文献表明其疗效确切,因此公认为治疗脊柱骨折的金标准之一[7]。短节段固定对脊柱活动度的保护,也是较其他任何非椎弓根内固定技术的优势之一[8]。椎弓根螺钉与连接棒之间还可以通过撑开、加压作用撑开骨折脊柱的上下椎体,当骨折椎体首位的韧带及软组织尚未完全破坏时,在撑开时可以借助后纵韧带的伸展,通过纤维环和软组织对骨折碎块的相互作用力,牵引骨块复位。

3.2　后路短节段伤椎椎弓根置钉固定术之所以有如此牢固的固定作用,其主要优势在于传统短节段跨伤椎的复位固定的方法是通过撑开患椎上下椎体,使其周边的韧带及软组织处于紧张状态而牵拉使骨折椎体复位[9~11]。伤椎置钉因在伤椎部位有固定点,可以通过椎弓根钉进行复位,这样就使得短节段跨伤椎置钉固定四钉两棒系统的“平行四边形效应”及“悬挂效应”得到明显减轻[12],稳定性得到进一步保证。伤椎置钉较以往短节段跨伤椎固定缩短了固定点之间连接棒的长度,受力力臂更短,应力集中分散,受力较传统内固定均匀,因此其生物力学稳定性更好。因此,在胸腰段骨折治疗上,短节段伤椎置钉固定术在随访中的稳定性及术后并发症上更具优势。

3.3　后路单节段固定术是指后路入路通过对伤椎及其相邻的一个椎体进行固定,较传统固定融合节段更少,腰背活动度得到增加。同时两节段的固定,力臂较短,减少应力集中,理论上应该有更好的临床疗效。单节段伤椎置钉治疗的短期固定效果在许多学者的研究中也得到了证实[13~16]。单节段椎弓根钉内固定术可应用于不伴有完全压缩或爆裂的 C 型骨折椎体[17],但对于爆裂型脊柱骨折伴有韧带损伤的患者,则不适合采用该术式。魏富鑫等[18]研究发现,单节段固定和短节段固定一样,两者通过提拉、翘拨、复位固定后可恢复脊柱正常序列,重建使其即刻可达到稳定状态。本研究结果也说明了单节段伤椎置钉固定与短节段跨伤椎固定临床效果相当。由于随访时间较短,生物力学及远期的疗效仍然需要继续研究观察。

综上所述,通过对短节段跨伤椎内固定、短节段伤椎置钉内固定及单节段伤椎固定组三组在手术时间、术中出血量、椎体压缩率、脊柱 Cobb 角丢失情况等研究发现,后路短节段经伤椎椎弓根置钉内固定

术由于在伤椎行置钉,力臂缩短,固定点较多,治疗胸腰段骨折与跨伤椎椎弓根内固定术及单节段内固定术相比,患者术后随访时伤椎前后缘高度比及伤椎 Cobb 角的丢失明显具有优势,稳定性较其他两种术式好。本研究表明,伤椎置钉内固定术治疗胸腰段骨折具有明显优势,固定效果更佳。因此,对于胸腰段骨折的治疗,在患椎条件允许的情况下,伤椎置钉内固定术可以作为短节段跨伤椎椎弓根内固定术的补充治疗方法。但短节段伤椎置钉内固定术固定节段仍较多,不仅加重患者的经济负担,而且容易引起相邻节段的退行性变,影响相邻节段活动度,使其更容易受损。单节段伤椎置钉与短节段跨伤椎内固定术疗效相仿,创伤较小,手术时间短,出血量少,同时固定的节段较少,对相邻的节段影响较少,也是值得选择的手术方法之一。

参考文献

1 王登锋, 陈富春,董　泽,等. 胸腰段脊柱骨折的治疗[J]. 中国伤残医学, 2013,21(11):453 – 455.

2 曾忠友,黄　伟,张建乔,等, 椎弓根螺钉系统同时经伤椎置钉固定治疗胸腰椎骨折[J]. 中国脊柱脊髓杂志, 2009,19(8):609 – 613.

3 侯树勋. 脊柱骨折治疗中应注意的几个问题[J]. 中华创伤杂志, 2005,31(1):63 – 65.

4 Weise L, Suess O, Picht T, et al. Transpedicular screw fixation in the thoracic and lumbar spine with a novel cannulated polyaxial screw system[J]. Med Devices(Auckl), 2008, 1:33 – 39.

5 Machino M, Yukawa Y, Ito K, et al. The complement of the load-sharing classification for the thoracolumbar injury classification system in managing thoracolumbar burst fractures[J]. J Orthop Sci, 2013, 18(1): 81 – 86.

6 Dick JC, Jones MP, Zdeblick TA, et al. A biomechanical comparison evaluating the use of intermediate screws and cross-linkage in lumbar pedicle fixation[J]. J Spinal Disord, 1994, 7(5): 402 – 407.

7 翁习生,邱贵兴, 张　嘉,等. 椎弓根内固定技术的远期疗效评价[J]. 中华骨科杂志, 2001,21(11):18 – 21.

8 Khan KM, Bhatti A, Khan MA, et al. Posterior spinal fixation with pedicle screws and rods system in thoracolumbar spinal fractures[J]. J Coll Physicians Surg Pak, 2012, 22(12): 778 – 782.

9 王洪伟, 李长青,周　跃,等. 胸腰椎骨折伤椎椎弓根钉内固定技术研究进展[J]. 脊柱外科杂志, 2010,8(1):52 – 55.

10 Ruan DK, Shen GB, Chui HX. Shen instrumentation for the management of unstable thoracolumbar fractures[J]. Spine(Phila Pa 1976), 1998, 23(12): 1324 – 1332.

11 Chang KW, Chang KI, Wu CM, et al. Enhanced capacity for spontaneous correction of lumbar curve in the treatment of major thoracic-compensatory C modifier lumbar curve pattern in idiopathic scoliosis[J]. Spine(Phila Pa 1976), 2007, 32(26): 3020 – 3029.

12 Lakshmanan P, Jones A, Mehta J, et al. Recurrence of kyphosis and its functional implications after surgical stabilization of dorsolumbar unstable burst fractures[J]. Spine J, 2009, 9(12): 1003 – 1009.

13 海　涌, 鲁世保, 王庆一,等. 单节段伤椎椎弓根螺钉内固定治疗胸腰段骨折[J]. 首都医科大学学报, 2008,29(6):686 – 689.

14 Korovessis PG. Re: Mahar A, Kim C, Wedemeyer M, et al. Short-segment fixation of lumbar burst fractures using pedicle fixation at the level of the fracture[J]. Spine(Phila Pa 1976), 2007, 32(23): 2638 – 2639.

15 吴卫平, 楼列名, 史永振,等. 经骨折椎椎弓根直接复位固定治疗胸腰椎爆裂性骨折[J]. 脊柱外科杂志, 2007,5(4):206 – 208,217.

16 莫楚鸿, 谭建基,唐灿锐,等. Wiltse 入路治疗胸腰椎骨折的疗效观察[J]. 临床医学, 2013,(5):1 – 3.

17 Wei FX, Liu SY, Liang CX, et al. Transpedicular fixation in management of thoracolumbar burst fractures: monosegmental fixation versus short-segment instrumentation[J]. Spine(Phila Pa 1976), 2010, 35(15): E714 – E720.

18 魏富鑫, 刘少喻, 赵卫东,等. 单节段与双节段椎弓根螺钉固定胸腰椎单椎体骨折的生物力学比较[J]. 中国脊柱脊髓杂志, 2007,17(1): 46 – 50.

[收稿日期　2017 – 10 – 17][本文编辑　韦　颖]

统计学符号书写规范

本刊执行国家标准 GB3358 – 82《统计学名词及符号》的有关规定,请作者书写统计学符号时注意以下规范:(1)样本的算术平均数用英文小写 $\bar{x}$ 表示,不用大写 $\bar{X}$ 表示,也不用 *Mean* 或 *M*(中位数仍用 *M*);(2)标准差用英文小写 *s*,不用 *SD*;(3)标准误用英文小写 $s\bar{x}$,不用 *SE*,也不用 *SEM*;(4)*t* 检验用英文小写 *t*;(5)*F* 检验用英文大写 *F*;(6)卡方检验用希腊文小写 χ^2;(7)相关系数用英文小写 *r*;(8)自由度用希腊文小写 υ(钮);(9)样本数用英文小写 *n*;(10)概率用英文大写 *P*;(11)以上符号 $\bar{x}$、*s*、$s\bar{x}$、*t*、*F*、χ^2、*r*、υ、*n*、*P* 均用斜体。

· 本刊编辑部 ·