课题研究 · 论著

# 内镜下蓝激光成像技术与碘染色诊断多原发食管癌的对比研究

易　楠，　农　兵，　张文华，　梁列新

基金项目：广西卫健委科研课题（编号：Z20170358）

作者单位：530021　南宁，广西壮族自治区人民医院消化内科
作者简介：易　楠（1984 - ），女，医学硕士，主治医师，研究方向：消化内镜、超声内镜的诊疗。E-mail：08elaine@163.com
通讯作者：梁列新（1961 - ），男，医学博士，主任医师，研究方向：消化系统疾病的诊治。E-mail：mdlianglx@126.com

［**摘要**］　**目的**　探讨内镜下蓝激光成像（blue laser imaging，BLI）技术与碘染色对多原发食管癌的诊断价值。**方法**　选取 2015-06 ~ 2018-08 在广西壮族自治区人民医院消化内镜中心经病理诊断为食管癌的 437 例患者，对比内镜下 BLI 与碘染色对多原发食管癌的诊断价值。**结果**　经病理证实的多原发食管癌共 47 例，占所有食管癌患者的 10.75%（47/437）；共检出癌灶 99 个，分布于食管上段 24 个，中段 58 个，下段 17 个；早期食管癌 27 个，进展期食管癌 72 个。BLI 诊断多原发食管癌的灵敏度、特异度分别为 89.36%、99.49%。碘染色诊断多原发食管癌的灵敏度、特异度分别为 95.74%、98.97%。BLI 和碘染色在诊断多原发食管癌上与病理诊断具有较高的一致性（Kappa = 0.914；Kappa = 0.930）。但是 BLI 与碘染色对多原发食管癌的检出率比较差异无统计学意义（$P > 0.05$）。**结论**　内镜下 BLI 与碘染色对多原发食管癌均有较高的诊断价值。

［**关键词**］　食管肿瘤；　多原发性；　碘染色；　蓝激光成像
［**中图分类号**］　R 735.1　［**文献标识码**］　A　［**文章编号**］　1674 - 3806（2019）07 - 0729 - 05
doi：10.3969/j.issn.1674 - 3806.2019.07.07

**A comparative study of endoscopic blue laser imaging and iodine staining in diagnosis of multiple primary esophageal carcinoma**

*YI Nan*, *NONG Bing*, *ZHANG Wen-hua*, *et al*. *Department of Gastroenterology*, *the People's Hospital of Guangxi Zhuang Autonomous Region*, *Nanning* 530021, *China*

［**Abstract**］　**Objective**　To investigate the diagnostic value of endoscopic blue laser imaging（BLI）technology and iodine staining for multiple primary esophageal carcinoma. **Methods**　Four hundred and thirty-seven patients who were pathologically diagnosed with esophageal cancer at the Digestive Endoscopy Center of the People's Hospital of Guangxi Zhuang Autonomous Region from June 2015 to August 2018 were selected. The diagnostic value of endoscopic BLI and iodine staining for multiple primary esophageal carcinoma was compared. **Results**　A total of 47 cases of multiple primary esophageal cancer were confirmed by pathology, accounting for 10.75%（47/437）of all the esophageal cancer patients. Ninety-nine lesions were detected, including 24 in the upper esophagus, 58 in the middle and 17 in the lower esophagus. There were 27 cases of early esophageal cancer and 72 cases of advanced esophageal cancer. The sensitivity and specificity of BLI in diagnosis of multiple primary esophageal cancer were 89.36% and 99.49%, respectively. The sensitivity and specificity of iodine staining in diagnosis of multiple primary esophageal cancer were 95.74% and 98.97%, respectively. BLI and iodine staining under endoscopy had good consistency with pathological diagnosis in diagnosis of multiple primary esophageal carcinom（Kappa = 0.914, Kappa = 0.930）. However, there was no significant difference in the detection rate of multiple primary esophageal carcinoma between BLI and iodine staining（$P > 0.05$）. **Conclusion**　Both BLI and iodine staining under endoscopy have high diagnostic value for multiple primary esophageal carcinoma.

［**Key words**］　Esophageal carcinoma;　Multiple primary;　Iodine staining;　Blue laser imaging（BLI）

我国是食管癌高发地区,其死亡率位居恶性肿瘤第四位。食管癌死亡率高,主要原因除了早期食管癌隐匿性强,在普通白光胃镜下无特异性表现,且容易淋巴结转移和壁内扩散外,还与多原发食管癌的漏诊、误诊有关。食管内发现 2 个或更多彼此之间不连续的癌灶称为多原发食管癌[1]。诊断多原发食管癌的各项技术中,胃镜检查是最直观可靠的。胃镜下观察食管时,选择 1.2% ~2.5% 碘剂对食管黏膜喷洒,可大大提高食管癌及癌前病变的检出率,被认为是目前食管癌筛查中最有效的方法[2]。电子染色内镜对食管癌有类似碘染色的筛检效果,且比碘染色耗时短,无任何禁忌证及不适。本文将通过对比内镜下蓝激光成像(blue laser imaging, BLI)技术与碘染色对多原发食管癌的诊断价值,为多原发食管癌的早期诊断提供最佳方法。

## 1 对象与方法

**1.1** 研究对象 选取 2015-06 ~ 2018-08 在广西壮族自治区人民医院消化内镜中心进行胃镜检查及食管癌筛查并经病理诊断为食管癌的患者共计 437 例,其中男 264 例,女 173 例,平均年龄(54.14 ± 13.57)岁。食管癌筛查患者来自城市癌症早诊早治项目。所有患者及家属均签署胃镜检查知情同意书。纳入标准:(1)受检者无严重心、脑、肺功能障碍以及精神疾病等胃镜检查禁忌证;(2)普通白光胃镜下发现食管黏膜病变。排除标准:食管静脉曲张、贲门失弛缓症、严重的反流性食管炎以及由于消化道出血或明显食管、胃潴留等可能对检查结果造成影响的患者。

**1.2** 仪器及设备 LASEREO 系统(光源:LL-4450;主机:VP-4450HD;使用内镜:EG-L590ZW;显示器:Radiance 24 inch)。

**1.3** 研究方法 按城市癌症早诊早治项目技术方案,由具有 5 年以上胃镜操作经验的医师进行胃镜检查,对食管黏膜病变者分别予普通白光和 BLI 模式进行观察,再进行碘染色观察并取病理活检。多原发癌的诊断标准[1]:(1)各个肿瘤均为恶性;(2)各个肿瘤间彼此分界清楚;(3)各个肿瘤皆非转移灶。

1.3.1 BLI 检查 受检者左侧卧位,从咽喉部开始,慢慢地推进内镜,先后在白光及 BLI 模式下仔细观察咽喉部及每 1 cm 的食管黏膜状态。观察未经内镜摩擦的正常黏膜和病灶的原始状态,如发现病变则需在记录表上详细记录病变的个数、部位、边界、大小、黏膜形态等信息,对于可疑病变在 BLI 模式下结合放大内镜观察食管病变表面细微结构及上皮乳头内毛细血管袢以帮助病灶性质的判断。摄片应不少于 5 张,包括喉及下咽、食管上段、食管中段、食管下段、贲门及齿状线部位。若发现病变,则每个病变至少摄片 2 张。进展期食管癌包括肿块、溃疡、缩窄等典型形态。本研究将病变呈边界清楚的茶色区域,且微血管形态呈 TypeB 型定义为癌性病变。若同一个患者食管内发现 2 个或更多彼此之间不连续的癌灶则诊断为多原发食管癌。

1.3.2 碘染色检查 1.2% 卢戈氏碘制法:要求现配现用,10 ml 注射器吸取复方碘口服溶液(广西中医药大学瑞康医院制剂室)2 ml,再以 8 ml 蒸馏水稀释并混匀,将内镜置于距门齿 20 cm 左右处,从活检孔道插入喷洒管,由助手从喷洒管注入现配 1.2% 浓度的碘液 10 ~ 15 ml,边注入边推进内镜,使碘液均匀喷洒在全段食管黏膜上,然后将残留碘液和黏液吸出。如果染色不满意,可再注入 5 ml 碘液强化染色,最后仔细观察食管黏膜并记录不染区和淡染区的个数、部位、边界、大小、形态等信息,并进行碘染色分级。根据碘染色后组织的着色情况及边界是否清楚来判定染色级别[3]:Ⅰ级,不着色区域明显,边界清楚,病变有隆起或凹陷感;Ⅱ级,不着色区域色淡,但边界清楚;Ⅲ级,不着色区域颜色较淡且边界不清。正常着色(棕色)为阴性。本研究将Ⅰ级、Ⅱ级定义为癌性病变,若同一个患者食管内发现 2 个或更多彼此之间不连续的Ⅰ、Ⅱ级病变则诊断为多原发食管癌。

1.3.3 病理检查 使用安瑞医疗公司的一次性组织取样钳(AMHBFE10000F)对食管及贲门区的阳性或可疑病灶分别咬取组织活检,咬取组织活检的块数,视病灶数目、大小而定。及时将活检标本放入 10% 中性福尔马林溶液中固定 6 ~ 48 h 送病理科检查。病理诊断标准:根据 WHO 肿瘤组织学分类标准[4],早期食管癌包括重度异型增生/原位癌、黏膜内癌及黏膜下癌。

**1.4** 统计学方法 应用 SPSS22.0 及 MedCalc 统计软件进行数据分析,通过灵敏度、特异度评估诊断方法的诊断能力,以 Kappa 一致性检验和配对 $\chi^2$ 检验对两种诊断方法的效能进行比较。$P < 0.05$ 为差异有统计学意义。

## 2 结果

**2.1** 多原发食管癌临床特征及病理学诊断结果 病理结果证实的多原发食管癌共 47 例,占所有食管癌患者的 10.75% (47/437)。47 例多原发食管癌中双发灶 43 例,三发灶 3 例,四发灶 1 例。共检出癌灶 99 个,分布于食管上段 24 个(其中 2 个位于食

管入口下方),食管中段 58 个,食管下段 17 个。病理结果显示早期食管癌 27 个,进展期食管癌 72 个。

**2.2　BLI 诊断多原发食管癌的灵敏度、特异度以及与病理诊断的一致性分析结果**　BLI 共诊断多原发食管癌 44 例,以组织病理结果为金标准进行对比,误诊 2 例,漏诊 5 例,其诊断灵敏度为 89.36%,特异度为 99.49%。Kappa 一致性检验结果提示 BLI 与病理诊断结果具有较高的一致性。见表 1。典型病例胃镜检查所见见图 1。

表 1　病理与 BLI 诊断多原发食管癌比较($n$)

| 病　理 | BLI | | 合计 |
|---|---|---|---|
| | 阳性 | 阴性 | |
| 患者 | 42 | 5 | 47 |
| 非患者 | 2 | 388 | 390 |
| 合计 | 44 | 393 | 437 |

注:Kappa = 0.914,$P$ = 0.000

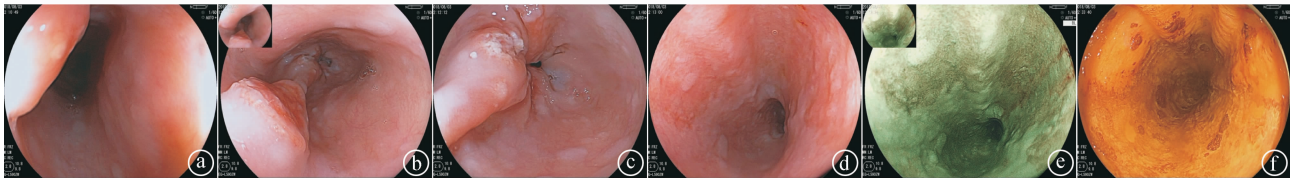

ⓐ距门齿 20 cm 处食管 10 点方向可见一隆起病灶,表面糜烂;ⓑ26 cm 7 点方向可见第二个长条形隆起性新生物,病灶延续至食管 30 cm,20 ~ 25 cm 处为正常食管黏膜;ⓒ食管 30 cm 新生物占管腔 1/2 周并造成食管狭窄;ⓓ食管 32 ~ 35 cm 黏膜稍发红但未见明显新生物,为第三处病灶,白光胃镜容易漏诊;ⓔ食管 32 ~ 35 cm BLI 模式下可增大病灶与正常黏膜的色差,更易发现异常病灶;ⓕ食管 32 ~ 35 cm 碘染色时病灶不着色,且范围比白光胃镜及碘染色更广泛,经病理证实为早期食管癌

图 1　典型多原发食管癌(三发癌)胃镜检查所见

**2.3　碘染色诊断多原发食管癌的灵敏度、特异度以及与病理诊断的一致性分析结果**　碘染色共诊断多原发食管癌 49 例,以组织病理结果为金标准进行对比,误诊 4 例,漏诊 2 例,其诊断灵敏度为 95.74%,特异度为 98.97%。Kappa 检验结果提示碘染色与病理诊断结果具有较高的一致性。见表 2。

表 2　碘染色诊断多原发食管癌($n$)

| 病　理 | 碘染色 | | 合计 |
|---|---|---|---|
| | 阳性 | 阴性 | |
| 患者 | 45 | 2 | 47 |
| 非患者 | 4 | 386 | 390 |
| 合计 | 49 | 388 | 437 |

注:Kappa = 0.930,$P$ = 0.000

**2.4　BLI 及碘染色对多原发食管癌检出率的比较**　配对 $\chi^2$ 检验结果显示,两种方法对多原发食管癌的检出率比较差异无统计学意义($P$ > 0.05)。见表 3。

表 3　BLI 及碘染色对多原发食管癌检出率的比较($n$)

| 碘染色 | BLI | | 合计 |
|---|---|---|---|
| | 阳性 | 阴性 | |
| 阳性 | 41 | 8 | 49 |
| 阴性 | 3 | 385 | 388 |
| 合计 | 44 | 393 | 437 |

注:$\chi^2$ = 2.273,$P$ = 0.227

## 3　讨论

**3.1**　多原发食管癌在临床上较为少见,不容易早期发现。在国外报道中多原发食管癌在食管癌中占有较高的比例,为 2.15% ~ 26.0%[5]。随着影像学及内镜技术的提高,食管癌的检出率虽然有所提高,但外科术后病理的研究提示,多原发食管癌的漏诊率较高[6],文献报道上消化道造影漏诊率为 32.4% ~ 55.6%[7,8]。与上消化道造影相比,胃镜能直观地观察食管黏膜。过去通常使用普通白光内镜进行检查,对早期食管癌检出率低。随着电子染色内镜的应用,对早期食管癌的检出率越来越高,对多原发食管癌的检出率也在提高。碘染色法可通过食管癌病变部位的多个靶向活检来提高诊断率[9],但碘染色的缺点在于碘液(卢戈氏液)会损伤黏膜,对碘过敏的患者不能使用。而电子染色技术无需喷洒化学染色剂,通过电子内镜的色度差即可增加病变部位黏膜的对比度,清楚地观察病变部位[10]。常用的较成熟的消化内镜电子染色技术包括窄带成像技术(narrow-band imaging,NBI)、智能分光比色技术(fujiintelligen chromo endoscopy,FICE)、高清电子染色内镜(i-scan)等。在不延长内镜检查时间的前提下,电子染色内镜对病变诊断的灵敏度明显优于白光内镜(97% vs 55%,$P$ < 0.01),并且可避免过度活检而影响内镜下治疗[11 ~ 13]。碘染色及电子染色两种方法在临床上对食管癌及癌前病变的诊断均有较高的检出率[14]。廖冰洁和姜政[15]经过 Meta 分析得出 NBI 与碘染色对诊断早期食管癌及癌前病变的准确性相当的结论。目前富士胶片公司开发的 BLI 系统,联

动成像技术(linked color imaging, LCI)在消化道黏膜病变的诊断中有其独特的优势,也引起了众多临床工作者的关注。而 BLI 系统作为一种新型的光源系统,采用了激光光源,在观察消化道黏膜时能够产生更亮、更清晰和更具层次感的图像,无论是否结合放大内镜,均有利于食管病变的诊断[16]。因此,本研究对 BLI 及碘染色两种不同染色方法在多原发食管癌中的诊断价值进行了比较。

**3.2**　本研究中,经病理证实的多原发食管癌共 47 例,占所有食管癌患者的 10.75%(47/437)。其中 BLI 共检出 44 例,最终与病理结果相符的 42 例,有 2 例为假阳性,漏诊 5 例。出现假阳性的 2 例患者均为食管中上段癌(进展期),其下段黏膜在白光下表现稍粗糙,无明显隆起、糜烂及色泽改变,而在 BLI 模式下呈现 0.5 ~ 1.0 cm 大小不等的、密集的多发茶色斑块,高度与周边黏膜一致,边界可辨。根据经验判断,斑驳状的茶色区域怀疑为重度异型增生或早期食管癌,故在 BLI 诊断为多原发食管癌并取活检,但最终病理结果显示茶色区域仅为黏膜慢性炎症性改变,不支持多原发食管癌的诊断。这些茶色斑块区域是否会进一步由炎症转变为异型增生甚至早期食管癌还有待更多的随访研究。本研究显示 BLI 对多原发食管癌仍有一定的漏诊率,分析出现漏诊的原因可能与以下几方面有关:(1)对全段食管黏膜观察不足,尤其是平坦型病灶;(2)极早期的食管癌在 BLI 模式下仅有轻微的色泽变化且范围小,容易忽略;(3)进展期的食管癌病灶导致管腔狭窄,激光内镜无法通过狭窄部位,造成漏诊。本研究碘染色法共检出多原发食管癌 49 例,最终与病理结果相符的 45 例,有 4 例为假阳性,漏诊 2 例。4 例假阳性病变,病灶碘染色后呈边界清晰的淡着色(碘染色分级为Ⅱ级),因此判断为癌性病变,但病理结果仅诊断为炎症或低级别上皮内瘤变。虽然病理未达到诊断早期食管癌的标准,但此类病变却值得高度重视。因为碘染色的机制主要为碘分子和食管鳞状上皮细胞中的糖原相互反应而呈现均匀淡棕色,炎症或肿瘤性病变组织因糖原消耗导致碘染色不着色或淡着色。因此碘染色呈淡着色除了炎性破坏以外,往往还提示食管癌的极早期改变,只是肿瘤细胞尚未侵犯全上皮层而已。对于此类病变可通过粉色征和 Tatami 征来辅助判断肿瘤细胞的侵犯深度,而且需要密切地随访。追溯图片分析后,2 例漏诊原因可能有以下两点:(1)食管 20 cm 以上因存在误吸风险,无法进行碘染色检查从而导致漏诊;(2)与碘染色发生机制有关。因为每例患者食管上皮糖原含量高低不同,其碘染色消退快慢也有一定的差异。对于某些碘染色消退快的患者,若观察不及时病灶边界就会显示不清,容易造成漏诊。对于此类情况,我们认为有必要重复喷洒碘液强化染色,可有效避免漏诊的发生。

**3.3**　多原发食管癌的诊断对于食管癌患者治疗方式的选择有着重要意义,直接影响到患者的预后和术后生存率。多原发食管癌的治疗首选是根治手术,主要的手术方式是胃代替食管术或结肠代替食管术。术前医师对食管病变范围的了解直接影响了手术切除的范围,如果未能完整地切除多发病灶,可能会造成吻合口无法愈合或短期内复查胃镜再次发现食管癌病灶并误以为是食管癌复发。总的来说目前临床上多原发食管癌检出率不高,所以临床医师不仅要对多原发食管癌有充分的认识,而且要熟悉食管癌的筛查及精查流程,并且在检查的过程中需要耐心细致地观察每个可疑的病变部位。对于内镜下发现的食管癌病灶,无论是进展期还是早期食管癌,都不能满足于对一个癌灶的检出。赵丽等[17]认为,碘染色及碘染色联合 NBI 进行观察,比单独应用白光内镜及 NBI 更易检测出多原发食管癌。对于可疑或电子染色模式下边界欠清或颜色改变较小无法辨识的病变,应追加碘染色提高检出的准确性。对于暂时无法开展 BLI 检查项目的医院,若无明显禁忌证时,每例食管癌患者均应常规行碘染色检查,必要时还可以联合多种影像学检查方法以提高多原发食管癌的检出率。

## 参考文献


1　陈智琴,李思涵,贺　政,等. 多原发食管癌研究进展[J]. 肿瘤研究与临床,2018,30(2):138 - 141.

2　王中琼,祝　德,谭礼让,等. 四川省巴中市 2010 - 2013 年居民食管癌筛查结果分析[J]. 肿瘤预防与治疗,2014,27(2):81 - 84.

3　Dawsey SM, Fleischer DE, Wang GQ, et al. Mucosal iodine staining improves endoscopic visualization of squamous dysplasia and squamous cell carcinoma of the esophagus in Linxian, China[J]. Cancer, 1998, 83(2): 220 - 231.

4　Bosman FT. 消化系统肿瘤 WHO 分类(上册)[M]. 第 4 版. 北京: 诊断病理学杂志社,2012: 19.

5　Urabe Y, Hiyama T, Tanaka S, et al. Metachronous multiple esophagealsquamous cell carcinomas and Lugol-voiding lesions after endoscopic mucosal resection[J]. Endoscopy, 2009, 41(4): 304 - 309.

6　顾向森, 周　悦, 陈　亮, 等. 同时性食管多原发癌 47 例分析[J]. 江苏医药, 2015, 41(18): 2146 - 2147.

7　肖永鑫,时维东,孙献勇. 食管多发癌及食管、贲门重复癌 18 例临

床 X 线误漏诊分析[J]. 中国误诊学杂志,2007,7(19):4554 - 4555.
8 王汉杰,夏淦林. 上消化道多原发癌的 X 线分析(附 34 例报告)[J]. 实用放射学杂志, 2005,21(6):602 - 604.
9 张惠晶, 周　环,矫太伟,等. 窄带成像技术与碘染色诊断早期食管癌及其癌前病变的对比研究[J]. 中华消化内镜杂志, 2016,33(1): 33 - 36.
10 滕春雨,孙咏红,陈　浮,等. 放大色素内镜结合窄带成像技术对早期胃癌诊断的临床价值研究[J]. 中华消化内镜杂志, 2015,32(8): 553 - 557.
11 Muto M, Minashi K, Yano T, et al. Early detection of superficial squamous cell carcinoma in the head and neck region and esophagus by narrow band imaging: a multicenter randomized controlled trial [J]. J Clin Oncol, 2010,28(9): 1566 - 1572.
12 Yokoyama A, Ichimasa K, Ishiguro T, et al. Is it proper to use non-magnified narrow-band imaging for esophageal neoplasia screening? Japanese single-center, prospective study[J]. Dig Endosc, 2012, 24(6):412 - 418.
13 Uedo N, Fujishiro M, Goda K, et al. Role of narrow band imaging for diagnosis of early-stage esophagogastric cancer: current consensus of experienced endoscopists in Asia-Pacific region[J]. Dig Endosc, 2011, 23(Suppl 1):58 - 71.
14 Morita FH, Bernardo WM, Ide E, et al. Narrow band imaging versus lugol chromoendoscopy to diagnose squamous cell carcinoma of the esophagus: a systematic review and meta-analysis[J]. BMC Cancer, 2017, 17(1): 54.
15 廖冰洁,姜　政. 窄带成像技术与碘染色对早期食管癌及癌前病变的诊断价值的 Meta 分析[J]. 重庆医学,2017,46(12):1634 - 1637.
16 易　楠,梁列新. 多原发食管癌的内镜诊断现状与展望[J]. 中国临床新医学,2018,11(10):1056 - 1060.
17 赵　丽,张晓梅,孙　刚,等. 色素内镜 - 食管多原发癌早期诊断的有效手段[J]. 胃肠病学和肝病学杂志, 2017,26(5): 534 - 535.

[收稿日期　2018 - 11 - 15][本文编辑　余　军　吕文娟]

**课题研究 · 论著**

# 肉眼血尿对尿常规分析的影响及处理措施探讨

李利秀,　杨志勇,　刘桂治,　曹东林

基金项目: 广东省第二人民医院青年基金项目(编号:YQ2016-017)

作者单位: 510000　广州,广东省第二人民医院检验医学部
作者简介: 李利秀(1988 - ),女,医学硕士,检验技师,研究方向:临床检验相关技术。E-mail:1019164423@qq.com
通讯作者: 曹东林(1972 - ),男,医学博士,主任技师,教授,研究方向:临床生化检验技术、临床免疫检测技术、病原体快速检测技术等。E-mail:drcaodonglin@126.com

[**摘要**]　**目的**　探讨肉眼血尿对尿常规分析结果的影响。**方法**　模拟血尿标本,观察其在离心处理前后对尿常规分析的影响。**结果**　尿液标本中红细胞浓度达到 $100 \times 10^9$/L 时,部分项目结果出现假阳性。离心处理后,白细胞酯酶及酮体的影响基本可以消除,但无法消除对蛋白质假阳性结果的影响。**结论**　肉眼血尿对尿分析存在一定的干扰,离心后可消除部分干扰,尿液有形成分应以显微镜检查结果为准。

[**关键词**]　肉眼血尿;　尿常规分析;　假阳性
[**中图分类号**]　R 446.12　[**文献标识码**]　A　[**文章编号**]　1674 - 3806(2019)07 - 0733 - 03
doi:10.3969/j.issn.1674 - 3806.2019.07.08

**Discussion on the effects of gross hematuria on routine urine analysis and treatment measures**

*LI Li-xiu, YANG Zhi-yong, LIU Gui-zhi, et al. Department of Laboratory Medicine, the Second People's Hospital of Guangdong Province, Guangzhou* 510000, *China*

[**Abstract**]　**Objective**　To explore the effects of gross hematuria on the results of routine urine analysis. **Methods**　Modeling hematuria was performed to observe its effects on routine urine analysis before and after centrifugation. **Results**　Some parmeters appeared false positive results when the red blood cell concentration reached $100 \times 10^9$/L. The effects of leukocyte esterase and ketone body on the results of routine urine analysis could be almost eliminated after centrifuging the urine, but the effects on protein false positive results could not be eliminated. **Conclusion**