内障的疗效比较[J]. 中国临床新医学,2019,12(5):529 - 532.
[4] 孟如法. 双切口超声乳化白内障吸除、人工晶状体植入联合复合式小梁切除术治疗青光眼合并白内障的临床疗效[J]. 中国医师杂志,2020,22(1):131 - 133.
[5] 钟 珊,李 莉. 原发性急性闭角型青光眼行复合式小梁切除术后中央角膜厚度的变化观察[J]. 中国临床新医学,2017,10(6):509 - 511.
[6] 张永康,秦 莉,康前雁,等. 超声乳化联合小梁切除术治疗闭角型青光眼合并白内障的临床研究[J]. 现代生物医学进展,2017,17(19):3685 - 3689.
[7] 汪 涛,颜 华. 超声乳化联合前房角分离术对伴有白内障的闭角型青光眼角膜内皮细胞的影响[J]. 国际眼科杂志,2016,16(11):2142 - 2144.
[8] 李自圆. 超声乳化人工晶状体植入联合房角分离术在闭角型青光眼合并白内障中的治疗意义[J]. 检验医学与临床,2017,14(7):957 - 959.
[9] 李 燕,汪 亮,李 娟,等. 两种联合手术方式治疗急性闭角型青光眼合并白内障的疗效比较[J]. 国际眼科杂志,2018,18(6):1072 - 1076.
[10] 赵 燕,常英霞,熊朝晖,等. 三联手术治疗闭角型青光眼合并白内障疗效分析[J]. 河北医药,2019,41(14):2126 - 2129.
[11] 段文静. 双切口小梁切除联合超声乳化人工晶状体植入术治疗青光眼合并白内障[J]. 国际眼科杂志,2017,17(3):544 - 546.
[12] Almobarak FA, Alharbi AH, Morales J, et al. The influence of phacoemulsification on intraocular pressure control and trabeculectomy survival in uveitic glaucoma[J]. J Glaucoma, 2017,26(5):444 - 449.
[13] 黄亚琳,张 颖,吴 众,等. 超声乳化联合房角分离术治疗原发性闭角型青光眼合并白内障的临床效果分析[J]. 河南外科学杂志,2018,24(3):44 - 45.
[14] Kandarakis AS, Kontadakis GA, Kandarakis SA, et al. Phacoemulsification in eyes with post-trabeculectomy choroidal detachment[J]. J Glaucoma, 2018,27(1):17 - 20.

[收稿日期 2020 - 06 - 18][本文编辑 韦所苏 韦 颖]

本文引用格式

刘 曦. 双切口小梁切除联合超声乳化人工晶状体植入术治疗原发性闭角型青光眼合并白内障的效果分析[J]. 中国临床新医学,2021,14(9):911 - 915.

论著

GOLPH3 与 VEGF 在肺腺癌中的表达及其临床意义

臧志意, 魏小东

作者单位: 214044 江苏,安徽医科大学无锡临床学院
作者简介: 臧志意(1995 -),男,在读硕士研究生,研究方向:肺癌基础研究。E-mail:zangzhiyi0613@163.com
通信作者: 魏小东(1966 -),男,医学硕士,主任医师,研究方向:胸外科疾病的诊治。E-mail:552006953@qq.com

[**摘要**] **目的** 探讨高尔基体磷蛋白 3(GOLPH3)与血管内皮生长因子(VEGF)在肺腺癌中的表达及其临床意义。**方法** 收集安徽医科大学无锡临床学院 2015 年 1 月至 2017 年 6 月进行手术治疗的 66 例肺腺癌患者的临床病理资料,分析 GOLPH3 及 VEGF 表达与临床病理资料及患者预后的关系。**结果** GOLPH3 及 VEGF 在肺腺癌组织中的阳性表达率明显高于癌旁组织($P<0.05$)。Cox 回归分析显示 TNM 分期($HR=2.110$, 95% CI:1.048 ~ 4.250, $P<0.05$)、VEGF 高表达($HR=2.136$, 95% CI:1.039 ~ 4.391, $P<0.05$)及 GOLPH3 高表达($HR=2.239$, 95% CI:1.075 ~ 4.661, $P<0.05$)是影响患者生存率的独立危险因素。**结论** 在肺腺癌中 GOLPH3 与 VEGF 高表达,可能促进了肿瘤的发展及转移,并且提示较差的预后。TNM 分期、VEGF 高表达及 GOLPH3 高表达是影响患者生存率的独立危险因素。

[**关键词**] 肺腺癌; 高尔基体磷蛋白 3; 血管内皮生长因子; 预后
[**中图分类号**] R 734.2 [**文献标识码**] A [**文章编号**] 1674 - 3806(2021)09 - 0915 - 06
doi:10.3969/j.issn.1674 - 3806.2021.09.16

Expressions of GOLPH3 and VEGF in lung adenocarcinoma and their clinical significances *ZANG Zhi-yi, WEI Xiao-dong. Wuxi Clinical College of Anhui Medical University, Jiangsu* 214044, *China*

[**Abstract**] **Objective** To explore the expressions of Golgi phosphoprotein 3(GOLPH3) and vascular endothelial growth factor(VEGF) in lung adenocarcinoma and their clinical significances. **Methods** The clinicopathological data of 66 patients with lung adenocarcinoma who underwent surgical treatment from January 2015 to June 2017 in Wuxi

Clinical College of Anhui Medical University were collected to analyze the relationship between the expressions of GOLPH3 and VEGF and clinicopathological data and the patients' prognosis. **Results** The positive expression rates of GOLPH3 and VEGF in lung adenocarcinoma tissues were significantly higher than those in paracancerous tissues($P<0.05$). Cox regression analysis showed that TNM staging($HR=2.110$, 95% CI: 1.048-4.250, $P<0.05$), high expression of VEGF($HR=2.136$, 95% CI: 1.039-4.391, $P<0.05$) and high expression of GOLPH3($HR=2.239$, 95% CI: 1.075-4.661, $P<0.05$) were the independent risk factors affecting the patients' survival rate. **Conclusion** High expressions of GOLPH3 and VEGF in lung adenocarcinoma may promote tumor development and metastasis, and suggest a poorer prognosis. TNM staging, high expression of VEGF and high expression of GOLPH3 are the independent risk factors affecting the patients' survival rate.

[**Key words**] Lung adenocarcinoma; Golgi phosphoprotein 3(GOLPH3); Vascular endothelial growth factor (VEGF); Prognosis

癌症是目前造成人类死亡的主要原因之一,肺癌在全球癌症发病率中占据首位,并且是癌症造成死亡的主要原因[1]。肺癌患者中临床病理类型多为腺癌,以往研究显示肺癌的发生发展受多方面因素影响,而信号通路异常激活、基因位点突变等诱导细胞的癌变是其中的重要环节之一[2]。随着新辅助治疗及手术方式的发展,患者预后不断得到改善,但仍不理想。高尔基体磷蛋白3(Golgi phosphoprotein 3, GOLPH3)参与维持高尔基体带状结构及囊泡运输等。有研究显示细胞内囊泡运输的失调是导致癌症发生的机制之一[3]。以往研究发现在肺癌、乳腺癌、神经胶质瘤中 GOLPH3 的过表达与患者不良预后有关[4]。血管内皮生长因子(vascular endothelial growth factor, VEGF)在促进血管生成中起着主导作用,血管的供应及新血管的生成对于机体起着至关重要的稳态作用,因为血管将营养物质输送到组织和器官并去除分解代谢产物[5]。然而,不受控制的血管生长会促进许多疾病发展,在肿瘤进展中发挥着重要的作用[6]。近期临床研究已经证实抗 VEGF 的药物在抗癌免疫中的作用,但在癌症治疗中 VEGF 靶向单一疗法会产生耐药性及局限性[7]。本研究通过探讨 GOLPH3 与 VEGF 在肺腺癌组织中的表达及对患者预后的影响,分析肺腺癌生长转移的机制,为肺癌的临床治疗提供新思路。

1 资料与方法

1.1 一般资料 收集安徽医科大学无锡临床学院 2015 年 1 月至 2017 年 6 月进行手术诊治的 66 例肺腺癌患者的临床病理资料,其中男 35 例,女 31 例;年龄 45 ~ 87(64.35 ± 9.58)岁;Ⅰ期 32 例,Ⅱ期 14 例,Ⅲ期 20 例;出现淋巴结转移患者 28 例,未出现淋巴结转移患者 38 例。纳入标准:(1)术前未进行新辅助治疗患者;(2)行肺癌根治术后病理结果为肺腺癌的患者。排除标准:(1)患者于术后 3 个月及围手术期死亡;(2)合并其他肿瘤病史。对 66 例肺腺癌组织及对应的 30 例癌旁组织进行相关蛋白的免疫组化染色。本研究经医院伦理委员会批准。

1.2 病理组织免疫组化染色 蜡块组织连续切片(约 4 μm),随后进行烘片、脱蜡、脱水,3% 过氧化氢溶液封闭 10 min,高压抗原热修复后滴加一抗(GOLPH3 和 VEGF 1∶100 抗体购自 Proteintech 公司),4°孵育过夜后滴加二抗常温孵育 30 min,磷酸盐缓冲盐溶液(phosphate buffered saline, PBS)冲洗后应用二氨基联苯胺(diaminobenzidine, DAB)显色,蒸馏水冲洗后复染,盐酸酒精分化,脱水后中性树脂封片。

1.3 显微镜结果判定 GOLPH3 及 VEGF 主要表达于细胞质中,细胞质染色为阳性。所有结果由 2 名高年资病理科医师于(×400)倍镜下,随机选 5 个视野采用半定量积分法判定结果[8]。评分标准:采用半定量积分法估计免疫阳性细胞的数量及染色程度。首先,对染色强度进行评分:无色(0 分)、浅黄色(1 分)、棕黄色(2 分)和深棕色(3 分)。其次,对阳性细胞的百分比进行评分:无阳性细胞(0 分)、10% 或更少阳性细胞(1 分)、11% ~ 50% 阳性细胞(2 分)、51% ~ 75% 阳性细胞(3 分)、75% 以上阳性细胞(4 分)。阳性细胞染色率与染色强度得分相乘得到最终得分:0 ~ 1 分为阴性(-),2 ~ 3 分为弱阳性(+),4 ~ 6 分为中度阳性(++),7 ~ 12 分为强阳性(+++);最终得分 < 6 分的为低表达,≥6 分的为高表达[9]。

1.4 随访 随访时间为 3 ~ 60 个月,中位随访时间为 32 个月。采用门诊定期随访及电话随访,随访截止日期为 2020 年 12 月。

1.5 统计学方法 应用 IBM SPSS23.0 统计软件进行数据分析,正态分布计量资料以均数 ± 标准差($\bar{x} \pm s$)表示,计数资料以例数(百分率)[n(%)]表示,组间比较采用 χ^2 检验。相关性分析采用 Spearman 相

关分析。采用 Kaplan-Meier 法进行生存分析，组间比较采用 Log-rank 检验。多因素分析采用 Cox 回归分析。$P<0.05$ 为差异有统计学意义。

2　结果

2.1　肺腺癌组织与癌旁组织中 GOLPH3 和 VEGF 的表达情况　GOLPH3 及 VEGF 主要表达于细胞质，见图 1。肺腺癌组织中的 GOLPH3 及 VEGF 蛋白的阳性表达率明显高于癌旁组织，差异有统计学意义（$P<0.05$）。见表 1。相关性分析结果显示 GOLPH3 与 VEGF 表达水平之间存在正相关（$r_s=0.414$，$P<0.05$）。见表 2。

2.2　肺腺癌组织中 GOLPH3 及 VEGF 表达水平与临床病理特征的关系　GOLPH3 表达水平与组织分化程度、淋巴转移、TNM 分期有关（$P<0.05$）。VEGF 的表达水平与肿块直径、淋巴转移及 TNM 分期有关（$P<0.05$）。见表 3。

2.3　影响肺腺癌患者预后的单因素分析结果　单因素分析结果显示，分化程度、肿块直径、TNM 分期、GOLPH3 及 VEGF 表达水平是影响患者预后的因素（$P<0.05$）。见表 4。Kaplan-Meier 分析显示，GOLPH3 高表达组中位生存期为 23 个月，1 年、3 年及 5 年生存率分别为 75.0%、34.3% 及 23.5%。见图 2。VEGF 高表达组中位生存期为 20 个月，1 年、3 年及 5 年生存率分别为 67.9%、60.6% 及 16.4%。见图 3。

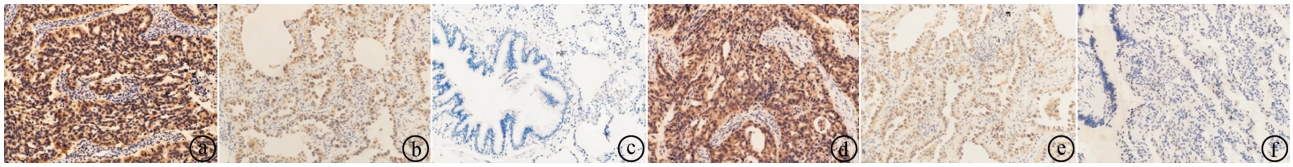

ⓐGOLPH3 在肺腺癌组织中高表达；ⓑGOLPH3 在肺腺癌组织中低表达；ⓒGOLPH3 在癌旁组织中阴性表达；ⓓVEGF 在肺腺癌组织中高表达；ⓔVEGF 在肺腺癌组织中低表达；ⓕVEGF 在癌旁组织中阴性表达

图 1　肿瘤组织与癌旁组织中 GOLPH3 和 VEGF 的表达情况（SP×200）

表 1　肺腺癌组织与癌旁组织中 GOLPH3 和 VEGF 的表达情况[n(%)]

组　别	例数	GOLPH3		VEGF	
		阴性	阳性	阴性	阳性
肺癌组	66	23(34.85)	43(65.15)	30(45.45)	36(54.55)
癌旁组	30	27(90.00)	3(10.00)	23(76.67)	7(23.33)
χ^2	–	25.138		8.125	
P	–	0.000		0.004	

表 2　GOLPH3 与 VEGF 在肺癌组织中表达的相关性分析结果

GOLPH3	VEGF		合计	r_s	P
	低表达	高表达			
低表达	24(80.00)	6(20.00)	30	0.414	0.001
高表达	14(38.89)	22(61.11)	36		

表 3　肺腺癌组织中 GOLPH3 及 VEGF 表达水平与临床病理特征的关系[n(%)]

变　量	GOLPH3		χ^2	P	VEGF		χ^2	P
	低表达($n=30$)	高表达($n=36$)			低表达($n=38$)	高表达($n=28$)		
年龄(岁)								
<65	15(50.00)	16(44.44)	0.203	0.652	21(55.26)	10(35.71)	2.473	0.116
≥65	15(50.00)	20(55.56)			17(44.74)	18(64.29)		
性别								
男	18(60.00)	17(47.22)	1.073	0.300	21(55.26)	14(50.00)	0.179	0.672
女	12(40.00)	19(52.78)			17(44.74)	14(50.00)		
吸烟史								
有	11(36.67)	11(30.56)	0.275	0.600	13(34.21)	9(32.14)	0.031	0.860
无	19(63.33)	25(69.44)			25(69.44)	19(67.86)		
肿瘤位置								
左	15(50.00)	19(52.78)	0.051	0.822	18(47.37)	16(57.14)	0.617	0.432
右	15(50.00)	17(47.22)			20(52.63)	12(42.86)		
手术方式								
楔切	21(70.00)	22(61.11)	0.569	0.450	24(63.16)	19(67.86)	0.157	0.692
叶切	9(30.00)	14(38.89)			14(36.84)	9(32.14)		

续表 3

变　量	GOLPH3		χ^2	P	VEGF		χ^2	P
	低表达($n=30$)	高表达($n=36$)			低表达($n=38$)	高表达($n=28$)		
分化程度								
低分化	6(20.00)	17(47.22)	5.341	0.021	11(28.95)	12(42.86)	1.374	0.241
中高分化	24(80.00)	19(52.78)			27(71.05)	16(57.14)		
肿块直径(cm)								
<3	22(73.33)	18(50.00)	3.732	0.053	28(73.68)	12(42.86)	6.417	0.011
≥3	8(26.67)	18(50.00)			10(26.32)	16(57.14)		
淋巴转移								
有	8(26.67)	20(55.56)	5.591	0.018	12(31.58)	16(57.14)	4.313	0.038
无	22(73.33)	16(44.44)			26(68.42)	12(42.86)		
TNM 分期								
Ⅰ+Ⅱ期	25(83.33)	21(58.33)	4.842	0.028	32(84.21)	14(50.00)	8.933	0.003
Ⅲ期	5(16.67)	15(41.67)			6(15.79)	14(50.00)		

表 4　影响肺癌患者预后的单因素分析结果

项　目	例数	中位生存期(月)	累积生存率(%)			χ^2	P
			1 年	3 年	5 年		
年龄(岁)							
<65	31	33	93.5	49.3	44.6	0.508	0.476
≥65	35	39	74.3	54.3	31.2		
性别							
男	35	39	80.0	54.3	41.8	0.206	0.650
女	31	31	87.1	48.8	30.2		
吸烟史							
有	22	37	81.8	54.5	45.5	0.339	0.560
无	44	37	86.4	50.7	31.7		
肿瘤位置							
左	34	37	85.3	54.6	33.2	0.137	0.711
右	32	33	81.3	49.0	44.1		
手术方式							
楔切	43	37	79.1	50.2	30.4	1.306	0.253
叶切	23	–	91.3	55.1	50.1		
分化程度							
低分化	23	27	78.3	37.5	19.3	4.920	0.027
中高分化	43	49	86.0	59.7	48.8		
肿块直径(cm)							
<3	40	57	92.5	61.5	46.8	6.370	0.012
≥3	26	24	69.2	37.1	24.7		
淋巴转移							
有	28	27	78.6	39.2	30.5	2.766	0.096
无	38	55	86.8	60.5	43.0		
TNM 分期							
Ⅰ+Ⅱ期	46	57	89.1	64.5	47.1	12.499	0.001
Ⅲ期	20	16	70.0	22.2	16.7		
GOLPH3 表达							
低表达	30	–	93.3	72.7	55.2	10.859	0.001
高表达	36	23	75.0	34.3	23.5		
VEGF 表达							
低表达	38	–	94.7	67.5	53.4	14.456	0.000
高表达	28	20	67.9	60.6	16.4		

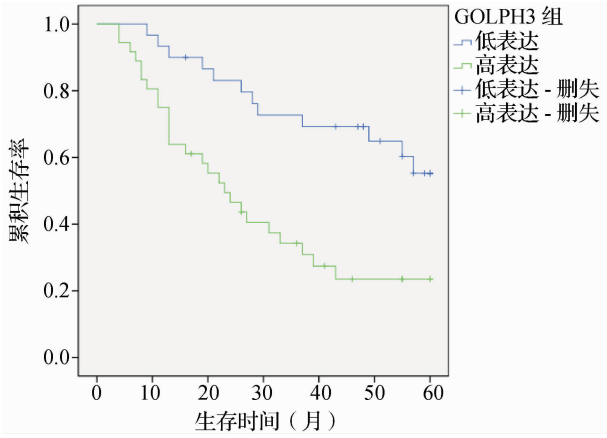

图 2　GOLPH3 表达水平对肺腺癌患者预后的生存曲线图

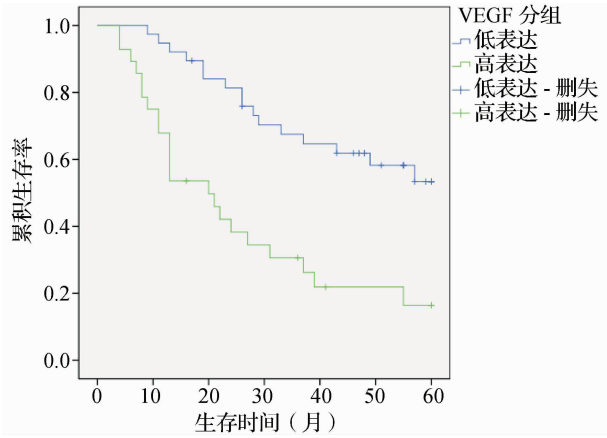

图 3　VEGF 表达水平对肺腺癌患者预后的生存曲线图

2.4　影响肺腺癌患者预后的多因素 Cox 回归分析结果　将单因素分析中 $P<0.05$ 的变量(分化程度、肿瘤直径、TNM 分期、GOLPH3 表达、VEGF 表达)纳入 Cox 回归模型。结果显示,TNM 分期($HR=2.110$, 95% CI:1.048 ~ 4.250, $P<0.05$)、VEGF 高表达($HR=2.136$, 95% CI:1.039 ~ 4.391, $P<0.05$)及 GOLPH3

高表达($HR=2.239$,95% CI:1.075 ~ 4.661,$P<0.05$)是影响患者生存率的独立危险因素。见表 5。

表 5 影响肺癌患者预后生存的多因素 Cox 回归分析结果

项 目	回归系数	标准误	Wald χ^2	P	HR	95% CI
TNM 分期	0.747	0.357	4.374	0.036	2.110	1.048 ~ 4.250
VEGF 高表达	0.759	0.368	4.264	0.039	2.136	1.039 ~ 4.391
GOLPH3 高表达	0.806	0.374	4.640	0.031	2.239	1.075 ~ 4.661

3 讨论

3.1 GOLPH3 基因位于 5p13 基因组,被证明是在癌症中激活的靶向基因,在癌症的发生发展中有着多种作用[10]。GOLPH3 也是高尔基体的 4-磷酸磷脂酰肌醇(phosphatidylinositol-4-phosphate,PI4P)效应物,在高尔基体到质膜运输中发挥关键作用[11]。基因组的不稳定是癌细胞的一个特征,可造成肿瘤的异质性并促进肿瘤进展[12]。研究证据表明 GOLPH3 是维持基因组稳定性所必需的[13-14]。同时,大量研究表明 GOLPH3 的致癌活性主要与其激活下游信号哺乳动物雷帕霉素靶标(mammalian target of rapamycin,mTOR),导致 mTORC1 和 mTORC2 复合物的活化增强相关[4]。在癌症中 GOLPH3 会促进高尔基体糖基转移酶的高尔基体内运输,改变细胞间粘附和获得侵袭/细胞迁移能力,促进癌症的进展及转移[15]。Wang 等[9]发现在非小细胞肺癌中,GOLPH3 过表达会通过上调基质金属蛋白酶 2(matrix metalloproteinase-2,MMP-2)及基质金属蛋白酶 9(matrix metalloproteinase-9,MMP-9)促进癌细胞的迁移和侵袭能力,过表达患者预后较差。有研究发现在乳腺癌、结直肠癌、脑肿瘤等中 GOLPH3 的过表达预示着患者预后较差[16-18]。在本研究中发现 GOLPH3 高表达的患者组织分化程度更低,淋巴转移率更高,分期更晚并且预后更差,说明在肺腺癌中 GOLPH3 的表达可能参与了肿瘤的发生发展与转移。同时,在多因素分析中显示 GOLPH3 的高表达是影响患者预后的独立危险因素,与既往研究结果一致。

3.2 VEGF 是一种同型二聚体糖蛋白,分子量约为 45 kDa,是血管生成(新血管形成)的关键介质[19]。VEGF mRNA 在许多肿瘤中过度表达,并且与肿瘤血管生成、侵袭性、转移、复发及预后相关[20]。Farhat 等[21]发现非小细胞肺癌中出现 VEGF 高表达时患者的预后更差。有研究发现在乳腺癌、胰腺癌、食管癌等多种癌症中 VEGF 的高表达都预示着患者预后不良[22-24]。在本研究中肺腺癌组织中 VEGF 的高表达率较癌旁组织有明显差异。同时,在研究中发现 VEGF 高表达的患者肿瘤更大,更容易发生淋巴转移,分期更晚,多因素分析也提示 VEGF 的高表达是肺腺癌患者预后生存的独立危险因素。提示 VEGF 的表达可能参与了肿瘤的发生发展,与既往研究一致[20]。

3.3 研究表明 GOLPH3 的致癌活性主要与其激活下游信号 mTOR 相关[4]。mTOR 是 PI3K/AKT/mTOR 信号通路中的关键点,与肿瘤的生长和增殖有关[11]。有研究显示 GOLPH3 可通过 Akt/mTOR 信号通路激活下游信号 mTOR[25]。而 mTOR 的活化可以通过上调缺氧诱导因子 1a(hypoxia inducible factor-1a,HIF-1a)的表达促进下游因子 VEGF 激活,导致内皮细胞迁移生成新血管,增加肿瘤细胞的血流量[17]。在本研究中发现 GOLPH3 的表达水平与 VEGF 表达水平呈正相关,且 VEGF 低表达患者中 GOLPH3 蛋白表达水平明显低于 VEGF 高表达患者。因此,在肺腺癌中 GOLPH3 蛋白可能通过激活 Akt/mTOR 信号促进 VEGF 的表达和血管增殖,造成肿瘤的恶变。内在分子机制还需进一步研究。

综上所述,在肺腺癌中 GOLPH3 与 VEGF 高表达可能促进了肿瘤的发展及转移,并且提示较差的预后。同时多因素分析显示两者都是影响肺腺癌患者预后的独立危险因素。未来通过研发针对 GOLPH3 基因的靶向药物,可能是抑制肿瘤生长与进展的新的治疗思路,以期改善患者预后。

参考文献

[1] Molina JR, Yang P, Cassivi SD, et al. Non-small cell lung cancer: epidemiology, risk factors, treatment, and survivorship[J]. Mayo Clin Proc, 2008,83(5):584 - 594.

[2] Kundu JK, Surh YJ. Inflammation:gearing the journey to cancer[J]. Mutat Res, 2008,659(1-2):15 - 30.

[3] Mellman I, Yarden Y. Endocytosis and cancer[J]. Cold Spring Harb Perspect Biol, 2013,5(12):a016949.

[4] Sechi S, Frappaolo A, Belloni G, et al. The multiple cellular functions of the oncoprotein Golgi phosphoprotein 3[J]. Oncotarget,2015, 6(6):3493 - 3506.

[5] Apte RS, Chen DS, Ferrara N. VEGF in signaling and disease: beyond discovery and development[J]. Cell, 2019,176(6):1248 - 1264.

[6] Ferrara N, Adamis AP. Ten years of anti-vascular endothelial growth factor therapy[J]. Nat Rev Drug Discov, 2016,15(6):385 - 403.

[7] Chen DS, Mellman I. Oncology meets immunology:the cancer-immunity cycle[J]. Immunity, 2013,39(1): 1 - 10.

[8] Sun S, Ke Z, Wang F, et al. Overexpression of astrocyte-elevated gene-1 is closely correlated with poor prognosis in human non-small cell lung cancer and mediates its metastasis through up-regulation of matrix metalloproteinase-9 expression[J]. Hum Pathol, 2012,43(7): 1051 - 1060.

[9] Wang R, Ke ZF, Wang F, et al. GOLPH3 overexpression is closely correlated with poor prognosis in human non-small cell lung cancer and mediates its metastasis through upregulating MMP-2 and MMP-9[J].

Cell Physiol Biochem, 2015,35(3):969 – 982.
[10] Scott KL, Kabbarah O, Liang MC, et al. GOLPH3 modulates mTOR signalling and rapamycin sensitivity in cancer[J]. Nature, 2009, 459(7250):1085 – 1090.
[11] Dippold HC, Ng MM, Farber-Katz SE, et al. GOLPH3 bridges phosphatidylinositol-4-phosphate and actomyosin to stretch and shape the Golgi to promote budding[J]. Cell, 2009,139(2):337 – 351.
[12] Tubbs A, Nussenzweig A. Endogenous DNA damage as a source of genomic instability in cancer[J]. Cell, 2017,168(4):644 – 656.
[13] Farber-Katz SE, Dippold HC, Buschman MD, et al. DNA damage triggers Golgi dispersal via DNA-PK and GOLPH3[J]. Cell, 2014, 156(3):413 – 427.
[14] Ognibene M, Podestà M, Garaventa A, et al. Role of GOLPH3 and TPX2 in neuroblastoma DNA damage response and cell resistance to chemotherapy[J]. Int J Mol Sci, 2019,20(19):4764.
[15] Liu L, Doray B, Kornfeld S. Recycling of Golgi glycosyltransferases requires direct binding to coatomer[J]. Proc Natl Acad Sci U S A, 2018,115(36):8984 – 8989.
[16] Tang S, Pan H, Wei W, et al. GOLPH3: a novel biomarker that correlates with poor survival and resistance to chemotherapy in breast cancer[J]. Oncotarget, 2017,8(62):105155 – 105169.
[17] Guo YT, Qiu CZ, Huang ZX, et al. Correlational research of Golgi phosphorylation protein 3 expression in colorectal cancer[J]. World J Gastroenterol, 2015, 21(48):13473 – 13479.
[18] Scheie D, Kufaishi HHA, Broholm H, et al. Biomarkers in tumors of the central nervous system—a review[J]. APMIS, 2019,127 (5):265 – 287.
[19] Carmeliet P. VEGF as a key mediator of angiogenesis in cancer[J]. Oncology, 2005, 69(Suppl 3):4 – 10.
[20] Kerbel RS. Tumor angiogenesis[J]. N Engl J Med, 2008,358(19): 2039 – 2049.
[21] Farhat FS, Tfayli A, Fakhruddin N, et al. Expression, prognostic and predictive impact of VEGF and bFGF in non-small cell lung cancer [J]. Crit Rev Oncol Hematol, 2012,84(2):149 – 160.
[22] Koutras A, Kotoula V, Fountzilas G. Prognostic and predictive role of vascular endothelial growth factor polymorphisms in breast cancer [J]. Pharmacogenomics, 2015,16(1):79 – 94.
[23] Costache MI, Ioana M, Iordache S, et al. VEGF expression in pancreatic cancer and other malignancies: a review of the literature[J]. Rom J Intern Med, 2015,53(3):199 – 208.
[24] 苏乃伟,冯　旭,覃家锦. VEGF 及 nm23 在广西地区食管癌中的表达及其相关性研究[J]. 中国临床新医学,2011,4(10):916 – 919.
[25] Peng J, Fang Y, Tao Y, et al. Mechanisms of GOLPH3 associated with the progression of gastric cancer: a preliminary study[J]. PLoS One, 2014, 9(10):e107362.

[收稿日期　2021 – 07 – 04][本文编辑　韦所苏　韦　颖]

本文引用格式

臧志意,魏小东. GOLPH3 与 VEGF 在肺腺癌中的表达及其临床意义[J]. 中国临床新医学,2021,14(9):915 – 920.

论著

HPLC 法同时测定痔瘘洗液中大黄素和大黄酚的含量

蒙丽斌,　潘洪平

作者单位: 530021　南宁,广西壮族自治区人民医院药学部(蒙丽斌),编辑部(潘洪平)
作者简介: 蒙丽斌(1971 –),女,大学本科,理学学士,主管药师,研究方向:医院药学。E-mail:25469230@qq.com
通信作者: 潘洪平(1968 –),男,医学博士,主任药师,研究方向:临床药学和编辑学。E-mail:php88@126.com

[**摘要**]　**目的**　建立高效液相色谱(HPLC)同时测定痔瘘洗液中大黄素和大黄酚含量的方法,为该制剂的质量评价提供依据。**方法**　采用 HPLC 法同时测定痔瘘洗液中大黄素和大黄酚的含量,色谱柱:Eclipse XDB-C18(4.6 mm × 250 mm,5 μm);流动相:甲醇-0.1% 磷酸水溶液(体积比为 80∶20);流速为 0.8 ml/min,检测波长为 254 nm,柱温为 25 ℃;进样量 10 μl。**结果**　大黄素、大黄酚的进样量分别在 1.90 ~ 6.00 μg/ml(n = 5, R = 0.999)和 4.00 ~ 18.51 μg/ml(n = 5, R = 0.999)范围内与各自的峰面积呈良好的线性关系;平均回收率分别为 98.80%、102.50%,相对标准偏差(RSD)分别为 0.19%(n = 6)、0.02%(n = 6)。**结论**　该法具有操作简单、准确、回收率好、精密度和重复性高、分析快速等优点,可作为痔瘘洗液的质量控制方法。

[**关键词**]　高效液相色谱;　痔瘘洗液;　大黄素;　大黄酚;　同时测定
[**中图分类号**]　R 284.2　[**文献标识码**]　A　[**文章编号**]　1674 – 3806(2021)09 – 0920 – 05
doi:10.3969/j.issn.1674 – 3806.2021.09.17